Überreicht vom Verfasser.

Aus dem pathologischen Institut der Universität Rostock.
(Direktor: Prof. Dr. Schwalbe.)

Die

Hernia mesenterico-parietalis (parajejunalis).

Von

Hans Mueller.

ACAD. LUGD. BAT. BIBL.

Sonderabdruck aus der
Frankfurter Zeitschrift für Pathologie.
Begründet von Eugen Albrecht.
Herausgegeben von
Bernhard Fischer.

Sechster Band. — Heft 1.

Wiesbaden.
Verlag von J. F. Bergmann.
1910.

Verlag von J. F. BERGMANN in Wiesbaden.

Frankfurter Zeitschrift für Pathologie.

Begründet von **Eugen Albrecht.**

Herausgegeben von

Bernhard Fischer in Frankfurt a. M.

Aus dem Inhalt von **Band V, Heft I.** Preis: Mk. 7.50.

Prym, Dr. P., Die Lokalisation des Fettes im System der Harnkanälchen. Ein Beitrag zur physiologischen und pathologischen Fettinfiltration der Niere. (Mit 10 Abbildungen auf Tafel 1—5.)

Sommer, Dr. Hermann, Beiträge zur pathologischen Anatomie des Herzens. (Mit 5 Abbildungen im Text.)

Künne, Dr. Bruno, Über Meso-Periarteriitis (Periarteriitis nodosa). (Mit 9 Abbildungen im Text.)

Barth, Dr. H., Ein Fall von Mesarteriitis luetica der Arteria pulmonalis mit Aneurysmenbildung.

Handl, Dr. Anton, Über zwei seltene Missbildungen des Harnapparates. (Mit 2 Abbildungen auf Tafel 6—7.)

Steinke, Paul, Untersuchungen zur vergleichenden Pathologie der Nebennierentumoren. (Mit 7 Figuren auf Tafel 8—10.)

Aus dem Inhalt von **Band V, Heft II.** Preis: Mk. 8.50.

Isenschmid, Assistent Robert, Zur Kenntnis der menschlichen Schilddrüse im Kindesalter mit besonderer Berücksichtigung der Herkunft aus verschiedenen Gegenden im Hinblick auf die endemische Struma.

Podmaniczky, T. Über kongenitale Neurogliome. (Mit 3 Abbildungen auf Tafel 14/15 und 4 Abbildungen im Text.)

Wolff, Alfred, Über Plasmazellen bei der Meningitis tuberculosa.

Hedinger, Prof. Dr. Ernst, Über Herzbefunde bei Arrhythmia perpetua.

Hesselberg, Cora, Die menschliche Schilddrüse in der fötalen Periode und in den ersten 6 Lebensmonaten. (Mit 8 Abildungen auf Tafel 16/19.)

Fischer, Bernhard, Die Beziehungen des Hypophysistumors zu Akromegalie und Fettsucht.

Aus dem Inhalt von **Band V, Heft III.** Preis: Mk. 9.50.

Fischer, Bernhard, Die Bedeutung der Darminfektion für die Lungentuberkulose und ihren Verlauf.

Betke, Stabsarzt Dr. R., Über das Auftreten von Tuberkelbazillen in der Lymphe des Ductus thoracicus.

Strauss, Tierarzt Jakob, Über die Resorption der Tuberkelbazillen aus dem Darm.

Landau, Assistent Dr. Max, Das diffuse Gliom des Gehirns. (Mit 1 Abbildung im Text und 2 Tafeln 21/22).

Martius, Oberarzt Dr. K., Über die weissen Flecken des grossen Mitralsegels bei Kindern. (Mit 5 Abbildungen im Text).

Meyer, Prosektor Dr. Oskar, Über akute genuine Encephalitis. (Mit 4 Figuren im Text und 2 Abbildungen auf Tafel 23).

Kolisch, Assistent Dr. Emil, Zur Kenntnis der sogenannten „Raynaudschen Krankheit". (Mit 4 Abbildungen im Text).

Fischer, Bernhard, Die Beziehungen des Hypophysistumors zu Akromegalie und Fettsucht. (Schluss aus Heft 2).

Bis jetzt erschien **I. Band** Mk. 20.—; **II. Band** Mk. 22.—; **III. Band** Mk. 36.—; **IV. Band** Mk. 22.60.

Aus dem pathologischen Institut der Universität Rostock.
(Direktor: Prof. Dr. Schwalbe.)

Die Hernia mesenterico-parietalis (parajejunalis).

Von

Hans Mueller.

ACAD.
LUGD.BAT.
BIBL.

Mit 3 Abbildungen im Text.

Seit der grundlegenden Arbeit von Treitz über die »Hernia retroperitonealis« ist über dieses Gebiet mehrfach geschrieben und diskutiert worden an der Hand von Fällen, wie sie sich in ihrem morphologischen Befund in den Sektionssälen dokumentiert haben. Es fanden sich bis gegen Ende der 80er Jahre auch Stimmen, die durch systematische Forschung an Präparaten oder im Anhalt der zufälligen Beobachtungen teils den Treitzschen Theorien entsprachen, teils sich auch gegen sie äusserten. Einschneidend war dann das Werk Broesikes, dessen Verdienst es hauptsächlich ist, das vorhandene Material, das vielfach falsch gedeutet wurde, gesichtet zu haben, vor allem betreffs der Genese innerer, periduodenaler Hernien, für die fast allgemein von den Forschern nur eine einzige Bauchfelltasche mit ihren verschiedenen Modifikationen zur Rechenschaft gezogen wurde. Nach Broesikes Untersuchungen unterscheiden sich in der Gegend der Flexura duodeno-jejunalis sechs verschiedene Recessus, die mit einander kombiniert oder auch unabhängig vorkommen können, allerdings räumt er nur einem einzigen, dem Recessus venosus, die Fähigkeit ein, Darmschlingen in sich aufzunehmen, und dies auch nur unter bestimmten Voraussetzungen. Seine schon damals geäusserte Ansicht, dass der Recessus venosus vielfach, aber nicht notwendigerweise auch kombiniert mit dem unteren Horn des Treitzschen Recessus duodeno-jejunalis, verantwortlich gemacht werden muss für die Entstehung der linksseitigen retroperitonealen Hernien, hat sich nunmehr in 60—70 Fällen bestätigt gefunden und dürfte über allen Zweifel erhaben sein. Ebenso, wenn auch im Anschluss an eine weit geringere Zahl von Beobachtungen, hat sich herausgestellt, dass die Hernia retroperitonealis dextra eine

morphologisch scharf abzugrenzende Form der inneren Hernien bildet, dass sie nach den bis jetzt veröffentlichten Fällen zustande kommen kann in einer, aber auch nur einer bestimmten Bauchfelltasche. Vielleicht sind es gerade die Untersuchungen von Broesike gewesen, die das Auge der Forscher mehr und mehr auf dieses Gebiet gelenkt und so die Sammlung der immer noch seltenen Fälle um eine Anzahl bereichert hat. Eine aus dem Bonner pathologischen Institut jüngst erschienene Dissertation von van Rossum gibt uns eine Zusammenstellung einschlägiger Fälle, die mit grösserer oder geringerer Wahrscheinlichkeit wohl zu der Zahl der rechtsseitigen retroperitonealen Hernien zu rechnen sind. Dieser Sammlung von beobachteten Fällen möchte ich noch einen weiteren hinzufügen, welcher im pathologischen Institut zu Rostock zur Beobachtung kam, und möchte ferner einiger Fälle Erwähnung tun, die durch Schwalbe und Küppers bereits im Jahre 1902 resp. 1899 zur Veröffentlichung gelangten, van Rossum aber beim Sammeln seines Materials entgangen sind.

Es dürfte indessen nicht uninteressant sein, wenn ich zunächst mit einigen Vorbemerkungen zurückgreife auf die Ansichten über Ursprung und Genese von retroperitonealen Hernien im allgemeinen, wie sie von den älteren Forschern mit wechselndem Erfolg vertreten worden sind. Wie gesagt war Treitz der ersten einer, der die inneren Bauchfelltaschen und Hernien einem genaueren Studium unterzogen hat, sodass die Treitzschen Hernien heutzutage zu einem landläufigen Begriff der Medizin gehören. Unter der Bezeichnung einer „Hernia retroperitonealis“ fasst Treitz alle inneren Hernien zusammen und führt ihre Entstehung auf eine einzige Bauchfelltasche zurück, seinen Recessus duodenojejunalis, bestehend aus einem oberen und einem unteren Horn. Wenn im übrigen neben dieser Vertiefung im Peritoneum auch noch ein resistenter Ring und ein bewegliches Darmstück besteht, so sind nach ihm alle Vorbedingungen für die Bildung einer Hernie gegeben. Ist also der Treitzsche Gefässring, bestehend aus der V. mesenterica inferior, Art. colica sinistra und Aorta descendens, nicht vorhanden, so würde sich das in den Recessus gelagerte Anfangsstück des Jejunum wieder mit Leichtigkeit aus seiner Gefangenschaft befreien, da ihm der zarte Recessus keinen Widerstand entgegensetzt und infolgedessen zur Seite gedrängt werden würde. Weiterhin ist es natürlich, dass der Darm, der sich jenem Anfangsstück anschliesst, weder durch physiologische noch peritonitische Verwachsungen an seinen Sitz gebannt sein darf, d. h. wie Treitz sagt, frei beweglich sein muss. Diese an sich selbstverständlich erscheinenden Vorbedingungen kommen erst zu ihrer vollen Bedeutung, wenn wir uns klar werden über die Entstehungsart innerer Hernien, wie sie ebenfalls durch Treitz zuerst Ausdruck erhalten hat und auch von andern Forschern zum Teil durch das Experiment am Präparat bestätigt worden ist. Legt man nämlich ein Stück Darm über den Rand einer Schüssel derartig, dass der grössere Teil des Darmes ausserhalb der Schüssel zu liegen kommt, und füllt man dann das Darmende innerhalb der Schüssel mit Flüssigkeit, so muss der Schwere der ersten Darmschlinge die nächste folgen, d. h. ebenfalls über den Rand in das Becken eintreten, sodass die nun folgende Darmschlinge dem gleichen Gesetz unterliegt, bis nach und nach der ganze Darm der zuerst in dem Becken gelagerten Schlinge

nachgefolgt ist; es geschieht dies in dem Masse, in dem man den Darm mit Flüssigkeit füllt. So haben wir mit diesem kleinen Versuch nicht allein eine Erklärung für die Entstehung innerer Hernien, sondern auch für ihre Grösse, die in einzelnen Fällen fast das ganze Abdomen eingenommen hat. Die erste Muttermilch, die der Säugling zu sich nimmt, legt gewissermassen den Grundstein zu der kolossalen Bruchbildung, die sich nach Jahren dem Obduzenten oft in überraschender Grösse darstellt. Es ist einleuchtend, dass dieses Anwachsen der Hernie umso schneller vor sich geht, je nachdem der Abfluss des Darminhalts aus dem bereits im Bruchsack gefangen gehaltenen Darmstück mehr oder weniger behindert ist; es spielen dabei die Resistenz des Gefässringes, der bald scharf, bald mehr stumpf gehalten sein kann, sowie die Enge der Bruchpforte die Hauptrolle. Über das „Wann" der Entstehung einer solchen Hernie gehen wohl die Ansichten kaum mehr auseinander, als man ihren Anfang in die Zeit unmittelbar nach der Geburt verlegt, da die Verschieblichkeit und Dehnbarkeit des Peritoneums noch sehr gross ist (Broesike). Treitz will daneben auch andere, teils pathologische Vorgänge verantwortlich machen für Hernienbildung, so z. B. plötzliche Abmagerung, abgelaufenen Ascites, Traumen, Schwangerschaft. Mit welcher Schnelligkeit der Bruch an Grösse zunimmt, ist jedenfalls individuell verschieden, entzieht sich aber freilich unserer Beobachtung.

Wir kommen jetzt zu den einzelnen Recessus, deren ursprüngliches Vorhandensein eine jede innere Hernie voraussetzt (Broesike). Es ist wieder Treitz, der zuerst auf ihren Zusammenhang mit der Hernienbildung aufmerksam macht. Jonnesco stimmt ihm bei, wenn er sagt: „Es sind dies Hernien, die entstanden sind in einer normal präexistierenden Tasche des Peritoneum," was Broesike dahin noch erweitert, als er auch die abnormen Taschen, soweit sie auf physiologischem Wege entstanden sind, mit einbegriffen wissen will. Wo freilich die Grenze zwischen normal und anormal zu ziehen ist, bleibt eine schwer zu lösende Frage, da ja auch die sogenannten anormalen Taschen z. T. einem gewissen Typus unterworfen sind, der immer wiederkehrt. Trotzdem möchte ich mich zu der Ansicht bekennen, dass neben diesen typischen Anomalien auch Bauchfelltaschen der verschiedensten Art an den verschiedensten Stellen des Darmtraktus vorkommen können, die sich keinem bestimmten Typus unterordnen lassen und dennoch auf physiologischen Adhäsionen basieren; ein Beispiel eigener Beobachtung soll weiter unten Erwähnung finden. — Treitz hat an einer Reihe von Fällen, die er teils selbst gesehen, teils andern Autoren entlehnt hat, seine Behauptung bezüglich des Zusammenhanges zwischen Recessus und Hernie nachgewiesen. Allerdings unterläuft ihm dabei insofern ein Irrtum, als er allen retroperitonealen Hernien, wie er sie nennt, einen einzigen Recessus, eben seinen Recessus duodeno-jejunalis, zu Grunde legt, ohne Unterschied zwischen links- und rechtsseitigen Hernien. Bevor dann Broesike die verschiedenen Recessus im einzelnen beschrieben und ihre Beziehung zu den Hernien nachgewiesen hatte, wurden die Forschungen von Treitz zunächst unvollkommen und z. T. auch falsch von anderen Autoren weitergeführt. Schon bald machte man aber die Entdeckung, dass neben dem Recessus duodeno-jejunalis von Treitz auch noch andere Bauchfelltaschen vorhanden sein und einer Hernienbildung dienen können. — Jonnesco unterscheidet bereits drei verschiedene Recessus in der Gegend der Flexura duodeno-jejunalis, nämlich:

1. Fossette duodéno-jéjunale mesocolique,
2. „ duodénale supérieure,
3. „ duodénale inférieure,

welch letztere identisch ist mit dem unteren Horn der Treitzschen Fossa duodeno-jejunalis. Seine Ansicht geht nun dahin, dass die Herniae retroperitoneales dextrae ihren Ursprung nehmen in seiner Fossette duodénale inférieure, während die linksseitigen Hernien in den beiden andern Recessus Platz finden. Jonnesco schliesst sich somit der schon vor ihm aufgestellten Behauptung von Klob und Treves an, von denen letzterer in sehr origineller Weise den Recessus duodenalis inferior für links- und für rechtsseitige Hernien zur Rechenschaft zieht; die Erklärung allerdings, wie in ein- und demselben Recessus sich einmal der Bruchsack nach links, das andere Mal nach rechts entwickeln soll, bleibt uns Treves schuldig. Landzert will wiederum einen anderen Recessus für die rechtsseitige Hernienbildung verantworlich machen, eine Bauchfelltasche, die bereits auch Gruber gesehen hatte; es ist diese Gruber-Landzertsche Tasche identisch mit dem Recessus duodeno-jejunalis posterior von Broesike (cf. unten). Doch denkt sich Gruber die Bildung rechtsseitiger Hernien in einem verlagerten Recessus duodeno-jejunalis. Der Vollständigkeit halber sollen auch die von Broesike in der Umgebung der Flexur gefundenen Recessus hier Erwähnung finden; er unterscheidet folgende:

1. Recessus venosus,
2. „ duodeno-jej. post.,
3. „ duodeno-jej. sup.,
4. „ intermesocolicus transvers.,
5. „ duodeno-mesocol. inf.,
6. „ duodeno-mesocol. sup.

Von diesen Recessus ist nach Broesike nur einer geeignet, Hernien, und zwar nur linksseitige Hernien zu bilden, nämlich der Recessus venosus, der dem Treitzschen oberen Horn entspricht. Seine Ansicht stimmt insofern mit der von Treitz überein, als er zugibt, dass dieser Recessus mit dem Recessus duodeno-mesocolicus inferior sehr oft kombiniert gefunden wird, welch letzteres indessen zum Zustandekommen einer Hernie nicht unbedingt erforderlich ist.

In welchen Recessus sollen wir nun die Entstehung der Hernia retroperitonealis dextra verlegen? Es ist dies eine normalerweise vorkommende Bauchfelltasche, der Broesike den Namen Recessus parajejunalis seu mesenterico-parietalis gegeben hat. Dieser ist nach seinen Auseinandersetzungen nur unter bestimmten Verhältnissen zu finden; zum besseren Verständnis lasse ich seine Beschreibung in ihren Hauptpunkten folgen:

„Der von mir so genannte Rec. parajejunalis kann sich nur dann vorfinden, wenn das Anfangsstück des Jejunum auf eine kürzere oder längere Strecke mit der hinteren Bauchwand verlötet ist. Ich habe diese Grube nur zweimal zu Gesicht bekommen."

Von den beiden Fällen Broesikes verdient besonders der erste als ein typisches Beispiel genannt zu werden:

„In demselben war zunächst das Duodenum normal entwickelt: es besass eine Pars horizontalis superior, descendens und ascendens, welche den Pankreaskopf in der normalen Weise umschlossen. Die Flexura duodeno-jej. lag in ganz normaler Weise vor der Wirbelsäule. Von hier aus zog sich der verlötete Anfangsteil des Jejunum ein wenig schräg nach rechts und unten, d. h. das Jejunum hatte hier kein Gekröse, sondern war unmittelbar an die Vorderfläche der Pars ascendens duodeni und die hintere Bauchwand angewachsen. Erst in der Höhe des IV. Lendenwirbels bekam dasselbe ein freies Mesenterium. Hob

man nun den freien Anfangsteil des Jejunum in die Höhe, so zeigte sich hinten und rechts von demselben eine Grube, der oben so bezeichnete Recessus parajejunalis, welcher rechts und unten von der an dieser Stelle konkaven Wurzellinie des Dünndarmgekröses, oben von dem Ende des angelöteten Jejunumabschnittes, links von einer bei stärkerem Zuge besonders deutlich hervortretenden Peritonealfalte begrenzt war, für welche ich faute de mieux die Bezeichnung Plica parajejunalis vorschlagen möchte. Liess man das Jejunum heruntersinken und versuchte man hinter diesem Darmteil den Finger in den Recessus hineinzuschieben, so zeigte sich noch deutlicher, dass sich der letztere ein wenig nach rechts von dem Jejunum zwischen das Mesenterium und Peritoneum parietale hineinschob. Irgendwelche sonstigen Abnormitäten, insbesondere peritonitische Adhäsionen oder dergl. waren nicht vorhanden. Nur erschienen sämtliche freien Gekröse auffallend lang entwickelt."

Ich verzichte hier auf die Wiedergabe des zweiten Falles von Broesike, der sich im übrigen durch den anormalen Verlauf des Duodenum komplizierter gestaltet und deshalb nicht in so schöner Weise den Typus des Recessus parajejunalis wiedergibt. Allein, auch bei ihm finden wir jene erste Vorbedingung, die Broesike für das gleichzeitige Bestehen dieses Recessus fordert: die Verlötung des anfänglichen Jejunums mit der hinteren Bauchwand. Treitz, Gruber, Schiefferdecker u. a. m. wollten dieses retroperitoneale Anfangsstück des Jejunum noch dem Duodenum zurechnen, was Broesike mit Recht bestreitet. Wäre der Begriff Duodenum allein abhängig von seinem normalen retroperitonealen Verlauf, so könne man schliesslich mit demselben Recht die Existenz des Zwölffingerdarms überhaupt bestreiten in den Fällen, da er nicht mit der hinteren Bauchwand verlötet ist; andererseits wäre wieder bei nur z. T. anormalen Verlauf des Duodenum, so z. B. wenn es nur eine Pars descendens bildet, seine Grösse gegeben in dem Stück, das mit der hinteren Bauchwand verwachsen ist, und dieses Stück kann sich allein auf das Intestinum pancreaticum, wie es Luschka genannt hat, beschränken. Genug, das Resultat seiner Ausführungen geht dahin, dass bei mehr weniger normalem Verlauf des Duodenum eine „vor oder auch ein wenig rechts oder links von der Wirbelsäule gelegene, aber unter allen Umständen an die hintere Bauchwand fixierte Biegung (der Flexura duodeno-jejunalis)" die Grenze zwischen Duodenum und Jejenum bezeichnet, dass hingegen in anderen Fällen bei anormalem Verlauf des Duodenum (Pankreatikum) derjenige Teil als solches zu betrachten ist, der mit dem Pankreas verwachsen ist. An der Hand seiner eigenen Beobachtungen sowie derer von His und Toldt führt Broesike im Anschluss an diese Begriffsbestimmung des Duodenum auch den entwicklungsgeschichtlichen Nachweis (p. 149—159). — Was die oberste Jejunumschlinge zu jener Verlötung mit der hinteren Bauchwand veranlasst, lässt sich zwar nicht anstandslos beweisen; es scheint aber immerhin nicht unberechtigt, den verschiedentlich geäusserten Hypothesen hier Raum zu geben.

Es kommt während der embryonalen Entwicklung zu den verschiedenartigsten physiologischen Verwachsungen, zu denen auch die der oberen Jejunalschlinge mit der hinteren Bauchwand und dem Duodenum nach der Ansicht von Toldt und Broesike zu rechnen ist. Wir haben hier den entsprechenden Befund, wie er von Broesike auch einmal am untersten Ileum erhoben werden konnte. Er führt die Ursachen solcher Verwachsungen zurück auf einen „formativen Reiz" irgendwelcher Art; ob vielleicht vermehrte Vaskularisation dabei eine Rolle spielt, ist denkbar, aber nicht bewiesen. Somit bleibt diese Frage ungelöst. Freilich kommen derartige Verwachsungen benachbarter Organe auch

im extrauterinen Leben zur Genüge vor, ohne dass man von pathologischen Verhältnissen zu reden braucht; man denke nur an das Verkleben der beiden Peritonealblätter des Omentum majus, an das Obliterieren vorhandener Recessus, besonders des Rec. intersigmoideus im höheren Alter (Treitz), an die oft bei Greisen beobachtete Verlötung des Gekröses der Flexura sigmoidea, die einhergeht mit einer Verkürzung ihres Mesenteriums. Jonnesco hält allerdings derartige Veränderungen während des extrauterinen Lebens zumeist für die Folgen pathologischer Reizerscheinungen. Einen Standpunkt für sich vertritt neuerdings auch Küppers. Es ist seiner Ansicht nach die Verwachsung des oberen Jejunums mit der hinteren Bauchwand nicht die Ursache für die Bildung des Recessus und somit indirekt auch des Bruches, sondern eine gleichgültige Folge der letzteren. Sie soll dadurch entstehen, dass nach Bildung des Bruches das betreffende Stück Jejunum zwischen der Flexur und dem oberen Rand der Bruchpforte durch Anspannung ruhig gestellt wird, und dann denselben physiologischen Bedingungen unterworfen ist, wie z. B. das Omentum majus und die Gekröse der ruhigen Darmteile. Weiter unten bei der Besprechung der Hernienbildung muss ich auf diesen Punkt nochmals zurückgreifen.

Es erübrigt jetzt noch über die Genese des Recessus selbst einige Worte zu sprechen. Was die Coopersche Theorie anbetrifft, so dürfte sie heute wohl kaum noch Vertreter finden. Er führte die Genese der Bauchfelltaschen zurück auf einen Defekt in dem einen Peritonealblatt, mochte dieser Defekt nun bereits im embryonalen Leben entstanden sein, oder sich als die Folge einer Zerreissung an einer weniger widerstandsfähigen Stelle des Peritoneums im postuterinen Leben darstellen. Diese Irrtümer haben dann Treitz, Waldeyer u. a. zu klären gesucht; doch richteten sie mehr ihr Interesse auf die in der Gegend der Flexura duodeno-jejunum gelegenen Fossae, da ihnen der „Recessus parajejunalis“ als solcher entweder zu wenig bekannt war oder falsch gedeutet wurde. Broesike stellt sich die Genese folgendermassen vor: die Verlötung der gemeinschaftlichen Mesenterialplatte für Jejunum und Ileum ist auf eine dem späteren Recessus entsprechende Strecke unterbrochen. Sie bildet hier nach rechts eine Konvexität und verläuft erst dann normalerweise weiter zum Ileo-coecalwinkel. Broesike hebt ferner ganz besonders hervor, dass die Unterbrechung jener Verlötung gerade an der Stelle beginnt, wo das Jejunum ein freies Gekröse bekommt oder, was dasselbe bedeutet, am Ende des retroperitoneal verlaufenden Jejunumstückes. Es ist für ihn eine durch seine Beobachtungen bestätigte Tatsache, dass beide Momente für die Existenz seines „Recessus parajejunalis“ gleich wichtig sind. Allerdings gibt er weiterhin zu, dass eine solche Unterbrechung in der mesenterialen Ansatzlinie auch zu einem Recessus führen könnte, ohne dass die retroperitoneale Lagerung des Jejunums voraufgegangen wäre, in welch letzterem Fall er die Bauchfelltasche lieber als einen Rec. mesenterico-parietalis bezeichnen möchte; es wäre ja in einem solchen Fall die benachbarte Lage des Jejunums nicht unbedingt vorausgesetzt. Indessen, die von ihm selbst gesehenen Fälle sowie seine nachgeprüften Beobachtungen anderer Forscher haben ausnahmslos das gleichzeitige Bestehen eines Recessus mesenterico-parietalis und eine abnorme Verlötung der obersten Jejunumschlinge bestätigt. Gegen diese Behauptungen Broesikes sucht Küppers den Gegenbeweis anzutreten. Die Quintessenz seiner Theorie über die Genese seines „Rec. retromesentericus“, wie er ihn bezeichnet wissen will, ist folgende:

„Bei der Rechtswendung des gemeinsamen Gekröses ist die erste Schlinge des Jejunums (das man in dieser Zeit an der Flexura duodeni secunda beginnen lässt) nicht hinter der Art. mes. sup. durchschlüpfend nach links und oben

gelangt, sondern rechts geblieben, während erst die zweite oder eine weitere Schlinge jene für die Sicherheit des Darms sehr wichtige Bewegung vollzog. Diese Entwicklungshemmung gibt direkt das Bild einer Hernie; denn der Anfang des Jejunums liegt, sobald im Umkreise die Verlötung eingetreten ist, in einer peritonealen Höhle mit mehr oder weniger engem Zugange, der als Bruchpforte fungierend allerdings nur den abführenden Schenkel aufweist. Tritt eine allgemeine Verlötung ein, so ist die Gefahr beseitigt . . . . . Bleibt dagegen die Darmschlinge frei, so kann, sobald die Darmtätigkeit beginnt, ähnlich wie bei der Treitzschen Hernie, durch die Anfüllung des Jejunums der übrige Darm über den unteren Winkel der Pforte hereingezogen werden."

Küppers Ansicht geht also dahin, dass die Bildung des Recessus mit der ersten Anlage einer Hernie Hand in Hand geht, die Bedingungen und charakteristischen Merkmale hingegen, die Broesike einer Hernienbildung sowie der ausgebildeten Hernie voraussetzt, glaubt er zum Teil widerlegen zu können.

Diese Bedingungen, und damit komme ich zur Hernienbildung selbst, sind folgende:

„1. Von dem Anfangsstück des Jejunum (in dem früher erörterten Sinne) ist ein grösserer oder kleinerer Abschnitt mit der hinteren Bruchwand verlötet.

2. In dem vorderen Rande der Bruchpforte (oder wenigstens in der Nähe desselben) verläuft bei normalem Tiefstand des Coecums und einer nicht gar zu beträchtlichen Wanderung der Bruchpforte die Art. mes. sup. bezw. ileocolica. Bei kleineren Hernien wird die hintere Begrenzung des Bruchringes durch die hintere Bauchwand gebildet.

3. Nach dem Herausziehen des Darmes verläuft unter den gleichen Voraussetzungen die Wurzellinie des Dünndarmgekröses längs des vorderen Randes der Bruchpforte. Hat sich die Wanderung der Bruchpforte bis unter das Coecum erstreckt, so kann die Wurzellinie nur am linken Rande der letzteren verlaufen.

4. Der Bruchsack liegt entweder ganz oder doch zum grössten Teil in der rechten Bauchhälfte. Dazu muss allerdings bemerkt werden, dass immerhin die Möglichkeit vorhanden ist, dass bei ausgesprochener Linkslage der Flexura duodeno-jejunalis auch einmal das Anfangsstück des Jejunum nur mit der linken Hälfte der hinteren Bauchwand verlötet sein und demzufolge die Wurzellinie des Dünndarmgekröses hierselbst ihren Anfang nehmen könnte. Indessen ist das bis jetzt noch nicht beobachtet worden. In diesem Falle würde sich jedoch die Lage des Bruchsackes entsprechend modifizieren."

An einem Beobachtungsmaterial von 8 Fällen, darunter zwei durch eigene Autopsie gewonnenen, hat Broesike die von ihm aufgestellten charakteristischen Merkmale mehr weniger bestätigt gefunden und die Fälle als Hernia parajejunalis gedeutet. Allen andern voran zeigt ein von ihm rezitierter Fall von Guérard-Marchant alle Charakteristika, abgesehen von dem interessanten Befund, dass der Bruchsack alle andern bis heute beobachteten rechtsseitigen Retroperitonealhernien an Grösse übertrifft. Wenn die Beschreibung der andern Fälle auch teilweise an Genauigkeit und Klarheit zu wünschen übrig lässt, so scheint doch das Resultat der Untersuchungen Broesikes, eben dass es sich um „Parajejunalhernien" handelt, auch bei den späteren Autoren auf keine Zweifel gestossen zu sein. Anders steht es mit seiner Entwicklungstheorie.

Wie ich bereits oben erwähnt habe, will Küppers u. a. besonders den Punkt 1, der für die „Hernia parajejunalis" charakteristischen Merkmale Broesikes nicht gelten lassen. Wie er sich den Verlötungsvorgang der obersten Jejunumschlinge mit der hinteren Bauchwand und der Pars ascendens duodeni vorstellt, habe ich oben bereits auseinandergesetzt. Die Ruhiglagerung des angespannten Darmstückes zwischen der Flexur und dem oberen Rand der Bruchpforte sollte den Anlass dazu bieten. Dass es unter anderen Umständen, d. h. wenn der Darm erst in seinen unteren Teilen, z. B. am Ende des Jejunums oder gar erst im Ileum, in den Bruchsack hineintritt, nicht zu einer solchen Verlötung kommt, glaubt er an einem später bekannt gewordenen Befund, den Neumann bei einer Operation erheben konnte, nachweisen zu können und somit die Theorie von Broesike zu stürzen. Ich lasse den Bericht Neumanns in geeigneter Kürzung folgen:

„Eine 55jährige Frau wurde am 10. August 1897 unter dem Zeichen eines schweren Ileus operiert. Es wurde der Bauch mit einem 10 cm langen Schnitt unterhalb des Nabels eröffnet. Die relativ wenigen Darmschlingen, die vorhanden zu sein schienen, hatten keine Neigung zu prolabieren. Der Magen war stark aufgetrieben, das Colon transversum kollabiert, im übrigen von normalem Verlauf. Nach Emporschlagen von Omentum majus, Colon und Mesocolon transversum zeigten sich die stark geblähten Dünndarmschlingen, in der linken mittleren und ventralen unteren Partie der Peritonealhöhle gelagert. Coecum, Colon ascendens und descendens, S. Romanum lagen normal und waren kollabiert; ebenso war auch die Lage von Leber und Milz normal.

Beim Palpieren den Dünndarmschlingen entlang zeigte sich, dass das Ileum unmittelbar vor der Wirbelsäule hinter einem scharfen bogenförmigen Rande einer Membran verschwand.

Der Bauchschnitt wurde dann nach oben und unten bis zum Processus ensiformis bezw. zur Symphyse vergrössert. Nachdem das Colon transvers. mit Mesocolon und grossem Netz nach oben, die Dünndarmschlingen nach oben und rechts gelegt waren, zeigte sich die Pars ascendens duodeni normal gelagert, ebenso wie man es vorher an der Pars transversa sup. und descendens konstatiert hatte. Das Duodenum umkreist den Kopf des Pankreas. Sofort in die Augen fallend war das Verhalten der Radix mesenterii. Die Richtung, in welcher diese an der hinteren Bauchwand verlief, war die gewöhnliche, d. h. eine von der Flexura duod.-jej. beginnende, schräg nach rechts unten in die Nähe des Ileocoecal-Winkels hin verlaufende. Doch war die feste Anheftung des Mesenterium an der hinteren Bauchwand in dieser Linie auf eine etwa 10 cm weite Strecke unterbrochen. Hier wurde die Anheftung vereitelt durch einen bogenförmigen Rand, welcher sich von der Grenze zwischen unterem Rand der Pars horizontalis sup. duod. und dem Pankreas, also etwa vom II. Lendenwirbel bis zum rechten Rande des Körpers des IV. Lendenwirbels ausspannte. Durch diese Unterbrechung des Ansatzes des Mesenteriums an der hinteren Bauchwand wurde eine nach oben und unten schlitzförmig endigende Öffnung geschaffen, welche vorn durch den bogenförmigen Rand des Mesenteriums selbst begrenzt wurde. Die hintere Begrenzung bildete oben die in ihrer ganzen Breite freiliegende vordere Wand der Pars hor. inf. duod., im übrigen die Wirbelsäule resp. die an derselben verlaufende Aorta abdominalis. Zu dieser Öffnung verlaufen deutlich zwei Dünndarmschlingen, eine obere geblähte zum oberen und eine untere kollabierte zum unteren Winkel. Es wurde bald klar, dass die obere Schlinge den zuführenden, die untere den abführenden Schenkel einer intraperitoneal gelegenen Hernie darstellen. Der zuführende Darmschenkel liess sich bis zur Flexura duod. jej. hin

verfolgen, war im ganzen etwa $1^1/_2$ m lang und hing von der Flexura an bis zur Bruchpforte hin an einem ziemlich langen Mesenterium. Der abführende Darmschenkel mündete nach einem etwa $^3/_4$ m langen Verlaufe in normaler Weise an der medialen Wand des Coecums und hatte ebenfalls ein normales Mesenterium.

Ein Recessus duodeno-jejunalis war deutlich ausgeprägt.

Die Bruchpforte führte in den nach rechts entwickelten Bruchsack, in dem das Darmkonvolut in Form eines kindskopfgrossen Tumors gelegen war. Dieser war vom Col. ascend. und transvers. umkreist. Es wurde dann unter grosser Schwierigkeit der Darm aus dem Bruchsack herausgezogen, in dem es zur Bildung eines Volvulus gekommen war.

Die Höhle wurde oben begrenzt durch die Ansatzlinie des Mesoc. transvers., aussen durch das betreffende Stück des Col. ascend., nach unten durch das Ende der Wurzellinie des Mesenteriums, welche von dem rechten Rande des IV. Lendenwirbelkörpers schräg nach rechts in die Gegend des Cöcums verlief. Medianwärts war die Höhle nur oben eine kurze Strecke, etwa von der Mitte bis zum unteren Rande des Pankreaskopfes geschlossen, während, wie vorhin geschildert, vom unteren Rande des Pankreaskopfes bis zum rechten Rande des IV. Lendenwirbels die Bruchpforte verlief. Die Vorderfläche des Sackes bildete die Gekrösplatte, welche vom Col. ascendens nach unten und median zur Ansatzlinie des Mesenteriums bezw. zum unteren Rande des die Bruchpforte überspannenden Bogens, nach oben bis zur Wurzellinie des Mesocol. transvers. verlief. Die Hinterfläche war allseitig von einer serösen Membran überkleidet, durch die sich die Niere, die Pars descend. und transvers. inf. duodeni, sowie der Pankreaskopf hindurchpalpieren liessen.

Es wurde dann die Bruchpforte nur z. T. vernäht, um die Aorta nicht zu gefährden und der Sekretion im Bruchsack einen Abfluss zu lassen. Es lies sich dabei in ihrem Rand der Verlauf der Art. mes. sup. konstatieren.

Der Darm wurde dann in die Bruchhöhle zurückgelagert.

Nach drei Monaten konnte die Patientin als geheilt entlassen werden.

Es sei mir hier gestattet, einige Worte zu diesem Falle zu sagen. Ganz abgesehen davon, wie ungemein schwierig es ist, während einer Operation, bei der das wissenschaftliche Interesse doch immerhin erst die zweite Rolle spielt, über so komplizierte Verhältnisse einen exakten Befund zu erheben, lautet der Operationsbericht doch so bestimmt, dass sein Verfasser wohl jeden Irrtum ausschliesst. Wir haben hier eine rechtsseitige retroperitoneale Hernie vor uns, die allen Anforderungen Broesikes entspricht, mit Ausnahme des retroperitonealen Verlaufs des obersten Jejunums, von dem ausdrücklich gesagt wird, dass es in einem Stück von $1^1/_2$ m Länge an einem ziemlich langen Mesenterium hing, dessen Ansatzlinie sich über die Strecke von der Flexur bis zur Bruchpforte hin ausdehnte. Wie lang diese Strecke war, lässt sich aus der Beschreibung des Falles nicht ersehen. Es kommt ja auch nicht auf die Länge dieses Stückes der Mesenterialwurzel an als vielmehr auf ihre wirkliche Existenz. In diesem Punkte gerät indessen Neumann mit sich selbst in Konflikt. Seiner Beschreibung nach soll der bogenförmige Rand, welcher die Bruchpforte vorne begrenzt, an der Grenze zwischen unterem Rand der Pars transversa sup. duod. und dem Pankreas, also in der Höhe des II. Lendenwirbels ihren Ursprung nehmen. Es muss also notgedrungen bei dem vorliegenden normalen Verlauf des Duodenum die Flexura duod.-jej. entweder unmittelbar über dem oberen Winkel der Bruchpforte oder gar in diesem Winkel selbst gelegen haben, jedenfalls mit ihm bei-

nahe in gleicher Höhe. Demgemäss ist ein normaler Mesenterialansatz an der hinteren Bauchwand für jene $1^1/_2$ m lange Jejunumschlinge, die mit ihrem Ende den zuführenden Schenkel des Bruches bildet, ein Ding der Unmöglichkeit. Meinem Dafürhalten nach hat dieses Mesenterium allein im oberen Teil des vorderen Bruchpfortenrandes seinen Ansatz finden können, und dies würde ja auch dem dritten der von Broesike geforderten Charakteristika entsprechen, das besagt, dass nach dem Herausziehen des Darmes aus dem Bruchsack sein Mesenterialansatz längs des vorderen Randes der Bruchpforte verläuft. Unter solchen Umständen hätten wir in diesem Fall also, wie Küppers ganz richtig konstatiert, keine retroperitoneal verlaufende Jejunumschlinge, jedoch aus dem einfachen Grunde, weil die Flexur unmittelbar über der Bruchsacköffnung oder in ihr selbst gelegen war. Es scheint dieser Umstand die von Broesike aufgestellte Entstehungstheorie zu erschüttern, da er doch der Bildung von Hernien dieser Art neben einem genügend tiefen „Recessus parajejunalis" den retroperitonealen Verlauf des anfänglichen Jejunums voraussetzt. Es ist dies auch entschieden ein unbedingt erforderliches Moment, für diejenigen Hernien, die erst im unteren Verlauf des Jejunums zur Ausbildung gekommen sind, d. h. eben nicht unmittelbar an seinem Anfang gleich hinter der Flexur. Denn setzen wir die Entstehungstheorie dieser Hernien aus dem ursprünglichen Rec. mesenterico-parietalis nach Broesike als richtig voraus, so kann ich mir nicht vorstellen, wie eine Darmschlinge bei sonst normalem Mesenterium in den Recessus hineingedrängt werden sollte. Broesike äussert sich darüber wie folgt:

„Die Bauchpresse würde höchstens die vordere und die hintere Wand des Recessus aneinanderdrücken und auf diese Weise das Zustandekommen einer Hernie eher verhindern. Wenn indessen die Verlötung des Jejunum gerade dort aufhört, wo sich dieser Recessus befindet, so muss der freie Anteil des ersteren durch die Wucht der andrängenden Speisemassen geradezu in den letzteren hineingepresst werden."

Ist die Mechanik der Bruchbildung dieser Art an sich schon einleuchtend genug, so möchte ich ihr doch an der Hand zweier Beobachtungen das Wort reden. Zunächst ein Fall von Paton. Er fand bei einem drei Monate alten Kinde, das wegen andauernder Obstruktion operiert werden musste, eine, wie sich später bei der Sektion herausstellte, rechtsseitige Retroperitonealhernie. Es wurde das Strangulationshindernis dadurch beseitigt, dass man den Darm hinter dem Bruchpfortenrand, der den Eindruck eines Bindegewebsstranges machte, aus dem Bruchsack herauszog. Der Allgemeinzustand des Kindes erforderte den sofortigen Abschluss der Operation, sodass es nicht möglich war, sich des näheren über die Verhältnisse zu orientieren und das Hindernis event. ganz zu beseitigen. Die Beschwerden waren nach der Operation 6 Tage lang behoben; am 7. Tage erfolgte ein Recidiv, an dem das Kind noch an demselben Tage zu Grunde ging.

Bei der Obduktion der Leiche fand sich als Ursache beider Ileusattacken jene Hernie, deren Bruchsack nach der Operation bereits wieder das beträchtliche Stück von 18 Zoll in sich aufgenommen hatte, was den Rückfall mit nachfolgendem Exitus herbeiführte.

Der zweite ist ein von mir selbst gesehener Fall derselben Art, dessen genauer Beschreibung ich in diesem Punkt vorgreifen möchte. Ein 47jähriger Mann wurde wegen Darmschlusses im Anschluss an eine rechtsseitige Retroperitonealhernie operiert, allein bei dem desolaten Zustand des Patienten ohne Erfolg. Der Exitus trat schon wenige Stunden post operationem ein.

Bei der Obduktion wurde ein ähnlicher Befund erhoben, wie im vorhergehenden Fall. Von dem operativ aus dem Bruchsack entfernten Dünndarm

hatte die Bruchhöhle bereits wieder ein beträchtliches Darmstück in der kurzen Zeit von wenigen Stunden in sich aufgenommen.

In beiden Fällen dieser Hernie fand sich die oberste Jejunalschlinge mit der hinteren Bauchwand verlötet; und gerade von der Stelle ab, da das Jejunum sein freies Gekröse erhielt, lag der Darm im Bruchsack, den er erst weiter unten mit dem Ende des Jejunum oder gar mit dem Ileum wieder verlies. Was liegt da näher als die Annahme, dass bei der Passage des vor dem ursprünglichen Einschnürungsring gestauten Darminhaltes nach Beseitigung des Hindernisses der nachfolgende Darm wieder in sein präformiertes Bett hineingedrängt wurde, weil ihm bei dem retroperitonealen Verlauf des Jejunum bis zum oberen Bruchpfortenrand gar kein anderer Ausweg blieb. Hätte die Bauchpresse die gleiche Wirkung erzielen können, so ist nicht einzusehen, warum sie gerade dieses Darmstück und nicht ein beliebig anderes weiter unterhalb gelegenes in den Sack hineingedrückt haben sollte, da ihrem Einfluss ja doch der ganze Intestinalkanal in gleicher Weise unterworfen ist. Gerade die Duplizität der Fälle bestreitet ihr Mitwirken und bestätigt die oben wiedergegebene Entstehungstheorie Broesikes.

Die von ihm gesehenen Fälle eines Recessus oder einer Hernia „parajejunalis" bestätigen jedenfalls alle den retroperitonealen Verlauf der ersten Jejunalschlinge, die eben stets bis zum Recessus resp. oberen Bruchpfortenrand sich der Bauchwand anheftete. Es gibt indessen meinem Dafürhalten nach Fälle von rechtsseitigen Retroperitonealhernien, in denen wir auf dieses Erfordernis verzichten können, ja es sogar müssen, ohne dem Typus dieser hier behandelten Hernien Abbruch zu tun. Mit Broesike setze ich die Möglichkeit voraus, dass es an jeder beliebigen Stelle der mesenterialen Ansatzlinie zu einer Unterbrechung und damit zur Bildung eines Recessus mesenterico-parietalis kommen kann; so hat denn auch der Beginn dieser Ansatzlinie an der Stelle, wo normalerweise das Jejunum ein freies Mesenterium erhält, den gleichen Anspruch auf diese Bildungshemmung. Bevor die Wurzellinie des Mesenteriums an der hinteren Bauchwand ihren normalen Verlauf von der Flexura duodeno-jejunalis ab zur Ileocoecalgegend nimmt, bildet sie mit einer konkaven Unterbrechung rechts und unten die Begrenzung eines Recessus mesenterico-parietalis, dessen obere Begrenzung hingegen die Flexur selbst bildet. Es muss also in diesem Falle der Recessus unmittelbar unter der Flexur gelegen sein, die an die hintere Bauchwand fixiert für die Hernienbildung dieselbe Bedingung erfüllt, wie das bis zum Recessus retroperitoneal verlaufende Jejunum; es muss durch die Wucht der andrängenden Speisemassen die erste freie Jejunalschlinge geradezu in den Recessus hineingepresst werden. Ist dann weiterhin ein resistenter Ring vorhanden — dieser kann hier nur gebildet werden durch die Art. mesenterica sup. —, so kann eine Hernienbildung durch nichts mehr verhindert werden; der ersten Jejunalschlinge folgen die weiteren nach und nach in den Bruchsack, der sich naturgemäss nur nach rechts hinter das Parietalperitoneum der hinteren Bauchwand entwickeln kann.

Leider ist in einer grossen Anzahl von Fällen rechtsseitiger Retroperitonealhernien dem Verlauf des Jejunums zu wenig Beachtung geschenkt worden, sodass man, gleich Broesike, nur auf Grund der Beschreibung oder im Anhalt an die Abbildungen auf eine Verlötung schliessen kann. Von den späteren Beobachtern lassen Barrs, Clarke, Morestin und Moynihan den Verlauf des oberen Jejunums über-

haupt mehr oder weniger unberücksichtigt, während Schwalbe in seinen beiden Fällen, Paton und van Rossum in je einem Falle seinen retroperitonealen Verlauf gefunden haben. Diesen vier Fällen wiederum stehen die Beobachtungen von Rose, Neumann und Haasler gegenüber, welch letzterer sich ebenfalls mit zwei Fällen beteiligt; sie heben mit Ausnahme von Neumann ausdrücklich hervor, dass sie die Bruchsacköffnung dicht unter der Flexura duodeno-jejunalis feststellen konnten, z. T. derartig, dass die Flexur die hintere obere Grenze der Öffnung bildete. Wieweit ich den Operationsbericht Neumanns gelten lasse, und wie ich den ihm zweifellos unterlaufenen Irrtum gedeutet wissen will, habe ich bereits auseinandergesetzt. Ich möchte nur noch einmal resümieren: Die rechtsseitigen Retroperitonealhernien kommen zur Ausbildung je nach ihrem Sitz unter zwei morphologisch verschiedenen Vorbedingungen, die aber den gleichen Erfolg zeitigen; diesen verschiedenen Vorbedingungen entspricht wiederum ein Unterschied ihrer charakteristischen Merkmale. Entweder hat sich der Recessus an irgend einer Stelle des Mesojejunums jedoch in einiger Entfernung von der Flexura duodeno-jejunalis ausgebildet; dann haben wir einen »Recessus parajejunalis« im Sinne von Broesike, in dem es nur zu einer Hernienbildung kommen kann, wenn das Stück Jejunum von der Flexur bis zum Recessus retroperitoneal verläuft. Oder es ist der Recessus unmittelbar hinter der Flexur, also am Beginn des Jejunums, zur Ausbildung gelangt; dann vertritt die Flexur das retroperitoneal gelegene Jejunum, und es ist ebenfalls die Bildung einer Hernie prädisponiert. Wir finden so bei der ersten Art dieser Hernien die betreffende, der hinteren Bauchwand angelötete Jejunalschlinge als Charakteristikum, bei der zweiten Art finden wir sie nicht. Es ist also meinem Dafürhalten nach zu weit gegriffen, wenn van Rossum behauptet, dass die diesbezügliche Behauptung Broesikes wohl nicht mehr aufrecht zu erhalten sei. Sie bleibt, wenn z. T. auch nur in übertragener Bedeutung bestehen, ebenso wie der ganze Entstehungsmodus und die von ihm abhängigen übrigen Charakteristika, die Broesike an seinen Hernien gefunden hat. So finden wir auch bei den Fällen von Rose, Neumann und Haasler die Bestätigung dafür, dass:

1. das Mesenterium sich an dem vorderen Bruchpfortenrand ansetzt,
2. in der letzteren die Art. mesenterica sup. verläuft,
3. der Bruchsack in der rechten Seite des Abdomens gelegen ist.

Die Identität der Genese beider Gruppen von Fällen dürfte somit erwiesen sein.

Bei der zweiten Gruppe der in unmittelbarer Nähe der Flexur entstandenen Recessus treten die analogen Vorgänge, wie sie Broesike bei der Entstehung der linksseitigen Herniae duodeno jejunales schildert, ganz besonders hervor. Wie dort, so hätten wir auch hier im frühesten Stadium, da die Hernie noch klein ist, einen wenn auch ganz kurzen zuführenden und einen abführenden Schenkel. Ist der Bruch aber zu einer gewissen Grösse angewachsen, so kann bei Zunahme des Bruchinhaltes die Bruchpforte durch das Gewicht der Darmschlingen nach unten ausgezogen werden, kann sich auch mehr und mehr von der Wirbelsäule entfernen und durch sekundäre Verwachsungen, die sich an ihrem oberen Ende bilden, zu einer sogenannten »Wanderung« der Bruchpforte veranlasst werden. Hat der Bruchsack erst diese Grösse erreicht, dann finden wir auch ohne eine Wanderung der Pforte (Schwalbe) nur einen abführenden Schenkel, während der zuführende direkt durch die Wand des Bruchsackes in ihn hineingelangt, oder die hintere Wand der Öffnung mit begrenzen hilft. Der Fall von Neumann, auf den ich nochmals zurückkommen muss, hat somit eine weitere Modifikation erfahren, als hier der Bruchsack auch über einen zuführenden Schenkel verfügt, obwohl er den ganzen Dünndarm beherbergt mit Ausnahme von $1^1/_2$ m Jejunum und $^3/_4$ m Ileum. Ich möchte meine Ansicht dahin äussern, dass es sich dabei um einen sekundären Befund handelt, dadurch entstanden, dass zunächst beim Entstehen der Hernie die erste Jejunumschlinge den Anstoss zur Bildung des Bruches in der bekannten Weise gegeben hat; dass dagegen später, als der Bruchinhalt an Ausdehnung zugenommen hatte, die oberste Jejunalschlinge aus der Pforte vorfiel, was ja um so leichter zu erklären ist, als mit dem Wachsen des Bruchsackes auch die Bruchöffnung sich mehr oder weniger erweitert. Bis zu einer Länge von $1^1/_2$ m hat sich dann der Darm selbst in umgekehrter Weise aus dem Sack entwickelt. Welches Moment hier einer weiteren Entwickelung hindernd in den Weg getreten ist, lässt sich ebensowenig unterscheiden, wie man über das Motiv des Vorfalles einer Darmschlinge ein bestimmtes Urteil abgeben kann. Es ist jedoch denkbar, dass sich auf diese Weise allmählich der ganze Bruchinhalt aus seinem Gefängnis wieder befreien kann, dass es zu einer Ausheilung des pathologischen Zustandes kommt, wofern es nicht vorher durch Einklemmung in der Bruchpforte, die vorher nur dem Lumen eines Darmschenkels zu entsprechen brauchte, dann aber den doppelten Umfang bieten muss, zu Ileuserscheinungen kommt. So fand Schwalbe in einem Fall von linksseitiger Retroperitonealhernie bei der Sektion den faustgrossen Bruchsack leer von Darmschlingen. Die Literatur

bestätigt auch sonst mehrfach dieses Vorfallen von Darmschlingen aus dem Bruchsack. Bei einem Fall von Parajejunalhernie hat mit Sicherheit Schwalbe einen solchen Befund erheben können; er schreibt darüber folgendes:

„Man kann zwei Abteilungen von Dünndarmschlingen unterscheiden, die sich ausserhalb des Bruchsackes befinden. Die erste Abteilung, die man an ihrem Mesenterium stielförmig umfassen kann, entspricht einem höher gelegenen Abschnitt des Dünndarms, die zweite entspricht dem letzten Abschnitt des Dünndarms vor der Valvula ileo-coecalis ca. 45 cm austretend. Also: 45 cm vor der Valvula ileo-coecalis tritt ein Dünndarmschenkel aus dem Bruchsack aus; das andere Dünndarmkonvolut, das vorhin erwähnt wurde, hat anscheinend distal einen in den Bruchsack eintretenden Schenkel, proximal (oralwärts) einen austretenden Schenkel; es muss also das Duodenum bezw. der retroperitoneal gelegene Anfangsteil des Jejunums sich direkt in eine Darmschlinge innerhalb des Bruchsackes fortsetzen. Ich will nochmals zusammenfassen: auf das Duodenum folgt ein Stück Jejunum, das direkt retroperitoneal in den Bruchsack eintritt, dann ein Teil Dünndarm ausserhalb des Bruchsackes, darauf begibt sich das Jejunum wiederum in den Bruchsack, um 45 cm vor der Valvula ileo-coecalis denselben wieder zu verlassen."

Im übrigen meint Schwalbe, dass diese Verhältnisse — bezüglich der Grösse der im Bruchsack befindlichen Darmstücke — während des Lebens sicherlich einem gewissen Wechsel unterworfen waren, was ich auf den Neumannschen Fall übertragen möchte. Morestin fand ebenfalls bei einer Hernia mesenterico-parietalis den Nebenbefund einer vorgefallenen Darmschlinge, die durch Abschnürung in der Bruchpforte zu Incarceration gekommen war. — Ich fasse also nochmals zusammen: es ist mit aller Wahrscheinlichkeit darauf zu schliessen, dass in dem Fall von Neumann nach dem Zustandekommen des Bruches in der Weise, wie Broesikes Entstehungstheorie es erklärt, später analog den Beobachtungen von Schwalbe und Morestin eine Dünndarmschlinge wieder aus dem Bruchsack vorgefallen ist und einen weiteren Teil des Jejunums nach sich gezogen hat. Da diese Dünndarmschlinge zufällig dem Beginn des Jejenums angehörte, so musste sie den Eindruck eines zuführenden Schenkels erwecken.

Mit einiger Willkür hatte ich im Vorhergehenden die von Broesike aufgestellte Entstehungstheorie seiner Hernia mesenterico-parietalis als richtig vorausgesetzt. Küppers ist bisher der erste und einzige, der dagegen eine andere Theorie aufgestellt hat und nachzuweisen glaubt, dass mit der Nichtigkeit der Ursache auch die Wirkung von Broesike falsch gedeutet sei. Er behauptet: »Da jene Verlötung (des Jejunums mit der hinteren Bauchwand) unhaltbar ist, fällt die ganze Theorie.« Dass jedoch nach meinen Ausführungen diese für Broesikes Theorie unerlässliche Vorbedingung zur Bildung der Hernie wenigstens unter

einer gewissen Einschränkung bestehen bleibt, glaube ich u. a. auch an demselben Fall nachgewiesen zu haben, der Küppers zum Nachweis des Gegenteils hat dienen können, weil er in seiner Beschreibung nicht einwandsfrei ist. In jenen Fällen von rechtsseitigen Hernien, die ich meiner ersten Gruppe zurechne, müssten freilich erst Grund und Ursache nachgewiesen werden, warum es gerade zu dieser Verlötung des Jejunums kommt, wenn gleichzeitig ein Recessus mesenterico-parietalis vorliegt. Indessen die ausnahmslose Regelmässigkeit der Beobachtungen bestätigt es, und das muss uns vorläufig genügen.

Eigentlich wären ja schon die beiden von Broesike gesehenen Fälle eines Recessus mit verlötetem Jejunum, deren ersten ich oben wörtlich wiedergegeben habe, beweiskräftig genug für die Richtigkeit seiner Theorie, zumal er ja auch eine annehmbare Erklärung dafür liefert, dass es in diesen Fällen nicht zu einer Hernienbildung kommen konnte. Broesike vermisste hier nämlich den Verlauf der Art. meserent. sup. im vorderen Rand der Plica, und somit den resistenten Ring, den schon Treitz als eine wichtige Vorbedingung für das Entstehen aller inneren Hernien gefordert hat; immerhin bleibt dies eine Hypothese Küppers stellt sich die Genese dieser Recessus seiner Entstehungstheorie der Hernien analog folgendermassen vor:

„Es wird sich um ein Zurückbleiben eines nur kleinen Darmstückes gehandelt haben, dem es nach der Geburt gelang, sich selbst zu befreien, was wegen der Richtung der Bruchpforte, die nach der Geburt nach links unten sieht, im Gegensatz zur retrovenösen Hernie möglich ist. Da aber der zuführende Schenkel mit der Umgebung verlötet war, blieb das gerettete Darmstück in einem kleinen Reste der Grube liegen."

Ich fühle mich nicht dazu berechtigt, an diesen Ausführungen Kritik zu üben, da sie ein genaues, embryologisches Studium über diese Dinge voraussetzen muss. Wenn mich indessen ein Moment bei der von Küppers gegebenen Erklärung frappiert, so ist es das Missverhältnis, in dem die sekundär entstandene Verlötung des Jejunums zu der Dauer der Zeit seiner Verwachsung steht. Wenn einerseits die Verlötung dieses Darmabschnittes erst dann zustande kommen soll, nachdem seine Ruhestellung durch das Anwachsen des Bruchinhaltes zu einer gewissen Grösse bedingt wurde, andererseits es dem Bruchinhalt gleich nach der Geburt gelang, sich aus dem Bruchsack zu befreien, so sind das, meine ich, zwei schwer zu vereinbarende Vorgänge. Meiner Ansicht nach kann sich, vorausgesetzt, dass die Hernienbildung wirklich schon in das intrauterine Leben fällt, der Bruchinhalt nur gleich nach der Geburt wieder nach aussen entwickeln unter dem Einfluss des andrängenden Darminhaltes, das jedoch auch nur in Ermangelung des

Widerstandes des durch einen resistenten Ring in dem Bruchpfortenrand, hier also der Art. mes. sup. — und dann besteht überhaupt noch keine Verwachsung. Oder aber der Bruchinhalt hat sich bis zu der nötigen Grösse entwickelt, so dass in der entsprechenden Zeit die Verlötung des Jejunums hat zur Ausbildung kommen können; in diesem Falle halte ich jedoch eine Rückbildung der Hernie nicht mehr für möglich. Wir sehen aus alledem, dass es Küppers nicht gelungen ist, die Verlötung des obersten Jejunumabschnittes als eine gleichgültige Folgeerscheinung der Hernienbildung einwandsfrei nachzuweisen. Er selbst scheint ja auch den nur hypothetischen Wert seiner Ausführungen über diesen speziellen Punkt zuzugeben, wenn er am Schluss derselben sagt: »Jedenfalls müssten Fälle von Verlötung in der angegebenen Richtung ohne gleichzeitigen Recessus bekannt sein, ehe man die primäre Verlötung als Vorbedingung ansehen kann.«

Ich bin in der glücklichen Lage einen solchen Fall eigener Beobachtung hier zur Sprache zu bringen; er zeigte sich als Nebenbefund bei der Obduktion einer an Ileus ad exitum gekommenen Person im hiesigen pathologischen Institut. Des genauen Studiums halber wurde der Bauchsitus in toto herausgenommen und gehärtet, sodass sich meine Angaben auf das konservierte Präparat beziehen, indessen ohne Gefährdung der natürlichen Lage und Verhältnisse im Abdomen, sodass ich in der beigefügten, schematisierten Skizze auch das bei der Sektion sich darbietende Bild beibehalten habe. Es folgt die ausführliche Beschreibung des Falles (Abbildung Fall A, S. 152):

Am 20. November 1909 wurde ein Patient unter Ileuserscheinungen in die chirurgische Universitätsklinik zu Rostock eingeliefert und dort folgenden Tags operiert. Es handelte sich um einen Strangulationsileus, der durch einen Bindegewebsstrang über dem untersten Ileum zustande gekommen war. Dieser Bindegewebsstrang wurde abgetragen und die Resektion des inkarcerierten Darmabschnittes (30 cm oberhalb der Valvula Bauhini) vorgenommen; zugleich wurde auch der cystisch degenerierte Processus vermiformis entfernt. Der Patient kam jedoch am Tage nach der Operation ad exitum. Bei der Obduktion der Leiche zeigte sich dann ein ganz merkwürdiger Befund des Bauchsitus. Der Magen zeigt keine pathologischen Besonderheiten, ebenso wie das Duodenum, das mit einer Pars horizontalis sup., descendens und horizontalis inf. absolut nicht von seinem normalen Verlauf abweicht. Beim weiteren Verfolgen stellt sich jedoch heraus, dass noch ein weiterer absteigender Schenkel vorhanden ist, der von der normal gelegenen Flexura duodeno-jejunalis zur linken Seite der Pars transversa inf. duodeni und scheinbar mit diesem verlötet schräg nach rechts unten hinabzieht in die Gegend, die normalerweise dem Cöcum entspricht. Während dieser gut 10 cm langen Strecke ist der Verlauf dieses Jejunalschenkels, um den es sich handelt, also retroperitoneal. Dann erst liegt der Dünndarm völlig extraperitoneal, d. h. gewinnt ein freies Mesenterium. An dieser Stelle findet sich ein deutlich ausgebildeter Recessus, gross genug, eine Fingerkuppe in sich aufzunehmen.

Seine Plica spannt sich von dem obersten Abschnitt der ersten freien Jejunalschlinge zur Mesenterialwurzel hinüber. Seine Öffnung ist nach unten gekehrt, während sein blindes Ende sich nach oben und leicht nach rechts vorwölbt. — Die übrigen Dünndarmschlingen nehmen die rechte Hälfte des Abdomens in Anspruch. Der Dickdarm liegt ganz in der linken Seite des Abdomens, das Coecum ausgenommen. Dieses ist an der rechten Seite tief im kleinen Becken durch ein abnormes Ligament fixiert. Von hier aus verläuft der Dickdarm

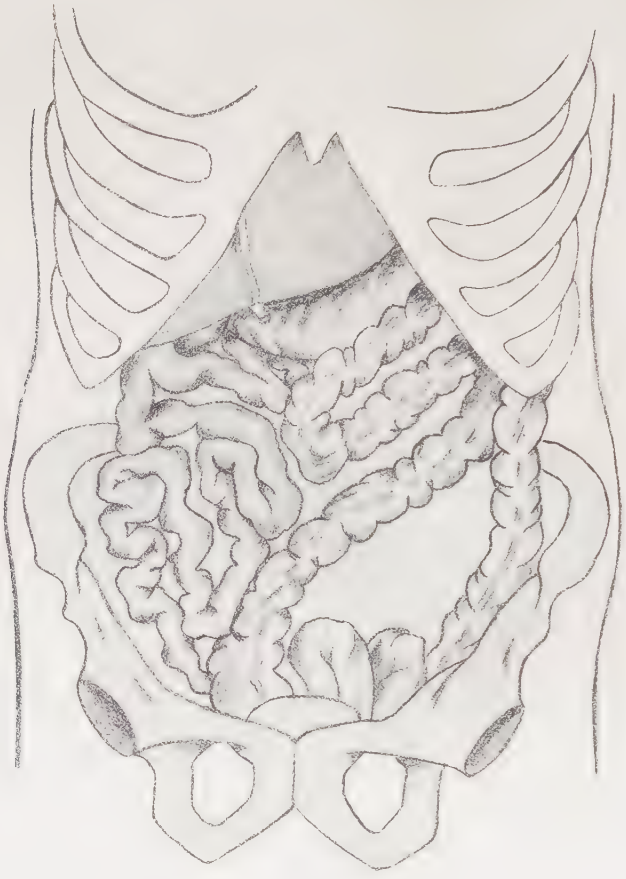

Fall A.

schräg nach links oben in die Milzgegend. Es ist also gar kein Colon ascendens und keine Flexura dextra vorhanden. Sodann biegt der Darm nach rechts um und verläuft in einer Schlinge wieder zurück bis an die Medianlinie. Dann wendet er sich wiederum nach links oben, bildet eine normal gelegene Flexura lienalis und nimmt dann weiterhin seinen normalen Verlauf. Wenn man so will ist eine doppelte Flexura sinistra bei Fehlen der Flexura dextra vorhanden.

Es handelt sich hier also um ein partielles Mesenterium commune hohen Grades, an dem nur das Colon descendens keinen Anteil nimmt,

wenn man sich vorstellen will, dass die Strecke vom Coecum bis zur ersten Umbiegung dem Colon ascendens und die darauffolgende Schlinge bis zur Flexura sinistra dem Colon transversum entspricht, was ja auch mit der normalen Länge dieser Darmteile ungefähr übereinstimmen würde. Allerdings haben diese Teile an freier Beweglichkeit eingebüsst, da verschiedentliche Verwachsungen untereinander und dem Omentum majus als Überbleibsel peritonitischer Reize auf der linken Seite des Abdomens sie daran hindern. Infolge dessen suchen wir auch vergebens nach einem Recessus duodeno-jejunalis. Dem gegenüber muss betont werden, dass die rechte Seite des Abdomens absolut frei ist von solchen peritonitischen Adhäsionen. Die ganzen Dünndarmschlingen sind leicht gegeneinander verschieblich, das Peritoneum spiegelnd glatt. Es ist also, um es nochmals hervorzuheben, der retroperitoneale Verlauf der ersten Jejunalschlinge als ein Produkt der embryonalen Entwicklung und als ein rein physiologischer Vorgang zu betrachten. Die weitere Verlagerung des Dickdarms ist wohl in die erste Zeit nach der Geburt zu verlegen. Es lässt sich denken, dass der rechts gelagerte Dünndarm das an einem freien Mesocolon angeheftete Colon ascendens auf die linke Seite hinübergeschoben hat, als seine Schlingen zum ersten Mal von Flüssigkeit durchströmt wurden. Die erste freie Jejunalschlinge, die in der Coecalgegend lag, hat die übrigen Darmschlingen nach sich gezogen, sodass schliesslich dem Dünndarmkonvolut das Coecum und Colon ascendens den Platz räumen mussten. Diesem musste dann das Colon transversum nachfolgen und sich in Anpassung der Verhältnisse so lagern, wie es der ihm übrig gebliebene Raum zuliess.

Es sind übrigens schon mehrfach derartige Fälle von Linkslagerung des Colons in der Literatur bekannt geworden, doch will ich mich mit der Beschreibung dieses für meine Abhandlung nur nebensächlichen Befundes begnügen. Erwähnen möchte ich nur, dass Schwalbe seinen zweiten Fall einer rechtsseitigen retroperitonealen Hernie mit dieser Linkslagerung des Colons infolge eines partiellen Mesenterium commune kombiniert sah. Die seiner Abhandlung beigefügte Skizze redet sich selbst das Wort. Unser Interesse wendet sich mehr dem retroperitonealen Verlauf der obersten Jejunalschlinge zu, der sich in diesem, soweit mir bekannt, bisher einzig dastehenden Fall ohne Recessus mesenterico-parietalis und demgemäss ohne Hernie bestätigt gefunden hat; und von der Existenz eines solchen Befundes machte Küppers ja schliesslich die Richtigkeit der Auseinandersetzungen Broesikes abhängig. Freilich fand sich auch hier am Ende der besagten Jejunalschlinge ein Recessus, dem ich jedoch die Möglichkeit, Darmschlingen in sich aufzunehmen,

absprechen muss, da seine Öffnung direkt nach unten liegt, abgesehen davon, dass er auch die anderen Bedingungen einer Hernienbildung unerfüllt lässt. Wenn ich den Vergleich anstellen darf, so bietet er rechterseits gelegen das gleiche Bild, wie der auf der linken Seite und neben der Flexura duodeno-jejunalis gelegene Recessus duodeno-mesentericus superior. Was Broesike über die Beziehungen dieser Bauchfelltasche zur Bruchbildung sagt, könnte man direkt auf den hier vorliegenden Recessus übertragen. Ich fasse mich nur dahin zusammen, dass weder unter Mitwirkung der Bauchpresse Darmschlingen in diesen Recessus hineingetrieben werden können, noch dass beim Andrängen des in dem retroperitoneal gelegenen Jejunumanteil enthaltenen Darminhaltes etwa durch Klaffen der Taschenöffnung auch nur die Prädisposition dazu gegeben werden könnte; es kann sich in einem solchen Recessus kein Bruch bilden, geschweige denn je ein solcher in ihm bestanden haben. Somit dürfte die Unabhängigkeit der Verlötung des Jejunums von der Bruchbildung auch in den andern Fällen zur Genüge erwiesen sein. Es fällt damit die Erklärung, welche Küppers für die beiden von Broesike gesehenen Fälle eines Recessus mesentericoparietalis ohne Hernienbildung gegeben hat, es fällt seine Deutung des Zustandekommens der Verlötung zwischen Jejunum und Bauchwand und damit fällt auch seine ganze Theorie.

So muss ich mich denn mehr und mehr zu der von Broesike aufgestellten Theorie über die Genese rechtsseitiger Retroperitonealhernien bekennen und ihrer Entstehung folgende Bedingungen voraussetzen:

1. den retroperitonealen Verlauf des Jejunums von der Flexura duodeno-jejunalis ab bis zum Recessus, wenn dieser in einiger Entfernung von der Flexur gelegen ist,
2. ein freies Mesenterium des ganzen Jejunums von der Flexur ab, falls der Recessus sich der Flexur unmittelbar anschliesst,
3. einen genügend tiefen Recessus.

Zu dem kommen freilich noch die von Treitz aufgestellten und von Broesike weiter ausgeführten Thesen, deren Allgemeingültigkeit für alle retroperitonealen Hernien erwiesen ist.

Die beiden ersten Punkte haben oben bereits genügende Erörterung gefunden. Der dritte Punkt spricht für sich selbst, denn ist der Recessus nicht gross genug, eine Darmschlinge in sich aufzunehmen, so kann sich selbstverständlich auch keine Hernie in ihm ausbilden. Denn vorausgesetzt, die Recessusöffnung verfügt nicht über den geforderten resistenten Einschnürungsring, und ist im übrigen auch in ihrem Lumen zu klein

für die Passage einer Darmschlinge, so besteht allerdings die Möglichkeit, dass der ihr benachbarte Darm beim Andrängen seines Inhaltes in den Recessus hineingedrückt wird. Aber bei der Dehnbarkeit der Plica wird sich der Recessus bald abflachen, so dass die Öffnung schliesslich grösser wird, als der entstandene »Bruchsack« und die Gefahr ist behoben mit dem Moment, da die Darmschlinge sich unter dem Einfluss der Peristaltik wieder befreit, was nach nicht allzulanger Zeit eintreten muss. Oder aber die Recessusöffnung verfügt unter sonst gleichen Voraussetzungen über einen resistenten Rand, dann kann die in Frage kommende Darmschlinge überhaupt durch keine Gewalt in den Recessus gedrängt werden, sondern ist genötigt, an seiner Öffnung vorüber der Schwere ihres Inhaltes nach sich einen Weg zu suchen. Morphologisch ist ein solcher Befund noch nicht erhoben worden; vielleicht ist der Grund darin zu suchen, dass gerade in solchen Fällen unter dem ständigen Reiz des an dem Recessus vorüberstreichenden Darminhaltes die Hemmungsbildung durch Obliteration des Recessus zum Ausgleich kommt, eine Möglichkeit, die Treitz dem höheren Alter zuschreibt. Ob ein entsprechendes aktives Wachstum des Recessus, wie es der Bruchsack in manchen Beobachtungen durch seine enorme Grösse, ferner durch die »Wanderung« der Bruchpforte (Broesike) unzweifelhaft bestätigt, die Gefahr einer Hernienbildung herbeiführen kann, möchte ich bezweifeln, so dass ich mich der Ansicht Broesikes anschliesse, wenn ich den Ursprung der Hernienbildung in die Zeit gleich nach der Geburt verlege.

Hier möchte ich die Beschreibung eines Falles eigener Beobachtung anschliessen, der in vollendeter Weise alle charakteristischen Merkmale wiedergibt, die Broesike von seiner Hernia parajenunalis fordert, so dass man ihn ein Abbild seines zu zweit veröffentlichten Falles nennen könnte.

Es wurde im September 1909 ein 47 Jahre alter Arbeiter unter schweren Ileuserscheinungen in die chirurgische Universitätsklinik aufgenommen. Er hatte bereits vor zwei Jahren einen ähnlichen, wenn auch nicht so schweren Anfall ohne operativen Eingriff überstanden. Bei dieser zweiten Attacke, die bereits seit vier Tagen bestand, ehe Patient in die Klinik kam, stellten allein die schweren Symptome schon eine schlechte Prognose; diese wurde durch den Operationsbefund noch wesentlich verschlechtert. Der Bericht sagt darüber in der Hauptsache folgendes:

Medianschnitt, links am Nabel vorbei; es prolabiert dunkelblauroter, ganz paralytischer, stark geblähter Dünndarm. In der Bauchhöhle etwas blutige, braunrote, faulig riechende, freie Flüssigkeit. Wie man jetzt sieht, ist fast der ganze Dünndarm paralytisch; er wird z. T. vorgelagert. Die eingehende Hand

fühlt nunmehr eine grosse, retroperitoneale, neben der Wirbelsäule gelegene Tasche, die einen grossen Teil des Dünndarms beherbergt. Ein ausgesprochener schon gangränöser Schnürring besteht ca. 25 cm oberhalb der Valvula Bauhini. Der ganze Dünndarm wird jetzt in Tüchern vor die Bauchhöhle gelagert, der Rezessus dabei vollständig geleert. Im Jejunum befindet sich ein zweiter Schnürring, der paralytischen, blauroten Darm von normalem (etwas geblähtem) scharf abgrenzt. Der zwischen den beiden Schnürringen gelegene mehrere Meter lange Teil des Dünndarms ist augenscheinlich bereits gangränos. Besondere Stränge oder Adhäsionen fanden sich nicht. Zurücklagerung des Darmes, Längsinzision am vorgelagerten, gesunden, untersten Ileum, 3 cm vom Schnürring entfernt. Es wird ein dickes Drainrohr durch die Inzisionswunde bis in die gangränöse Darmpartie hinaufgeschoben, in das Ileum eingenäht, die eröffnete Darmschlinge samt dem Schnürring vor die Bauchwunde gelagert, dieselbe im übrigen mittels durchgreifender Nähte und einiger Hautzwischennähte geschlossen.

Durch das eingenähte Drainrohr fliesst nur wenig blutiger, dünner Darminhalt ab. — Der Puls ist gegen Ende der Operation kaum noch fühlbar. Patient ist moribund; Cornealreflexe erloschen. — Der Exitus tritt nach ein paar Stunden ein.

An demselben Tage wurde die Leiche noch seziert. Bei der Autopsie zeigte sich, dass der Bruchsack schon wieder einen grossen Teil des Dünndarms, und zwar vom obersten Jejunum an abwärts, in sich beherbergte. Ich will auf diesen speziellen Befund nicht weiter eingehen, sondern die genaue Beschreibung des ganzen Bauchsitus gleich folgen lassen.

Da es nicht möglich war sofort eine eingehende Untersuchung vorzunehmen, so wurde der Situs im ganzen herausgenommen und, nachdem man die Darmschlingen aus dem Bruchsack herausgezogen hatte, in Formol gehärtet. Zur späteren Gefässpräparation wurde von der Aorta descendens aus die Injektion mit Gips-Meninge vorgenommen. — Es beziehen sich also die folgenden Angaben in erster Linie auf das konservierte Präparat. Nur in einigen Punkten muss auch der Operations- sowie der Sektionsbefund an der frischen Leiche berücksichtigt werden.

Grösse und Lage des Bruchsackes (Fall B, Figur I). Die rechte Seite des Abdomens wird in ihren oberen zwei Dritteln eingenommen von einem derben, serösen Sack, in den man von einer nach links geöffneten Pforte hineingelangen kann. Der Bruchsack ist am gehärteten Präparat gross genug, um bequem die ganze Faust in sich aufzunehmen. Der grösste cranio-caudale Durchmesser beträgt 14 cm; dem entspricht eine Breite von 10 und eine Tiefe von $7^1/_2$ cm. Am oberen Pol des Sackes liegt der rechte Leberlappen, am unteren der Blinddarm mit dem Processus vermiformis.

Begrenzung des Sackes. Die Vorderfläche des Sackes ist glatt, frei von Adhäsionen mit Nachbarorganen und ohne Anzeichen etwa voraufgegangener peritonitischer Prozesse. Rechterseits und oben ist ihm das Colon ascendens und das rechte Drittel des Colon transversum aufgelagert und fest mit ihm verwachsen. An seiner Hinterfläche geht er in das Peritoneum der hinteren Bauchwand über, der er überhaupt in seiner ganzen Ausdehnung an der Hinterfläche glatt anliegt, sodass nur von dem unteren Pol der rechten Niere eine leichte Vorwölbung in das Innere des Bruchsackes gebildet wird. Unten geht der Bruchsack in das Peritoneum des Beckens über. An seiner linken Seite findet sich die Eingangsöffnung und die Mesenterialwurzel, die noch eine genauere Beschreibung verlangen.

Eingangsöffnung (Fall B, Fig. II, S. 158). Lege ich das ganze aus dem Bruchsack entfernte Dünndarmkonvolut auf die rechte Seite hinüber, so präsentiert sich uns die Bruchpforte in ihrer ganzen Ausdehnung. Sie ist nach links gerichtet, sodass man von dieser Seite in den Bruchsack, der sich nach rechts entwickelt hat, hineinsehen kann. Die Eingangsöffnung des Sackes wird oben und ventral begrenzt von einem bogenförmigen Rand, der oben etwa der Höhe des rechten Nierenbeckens entsprechend rechts neben der Aorta seinen Ursprung

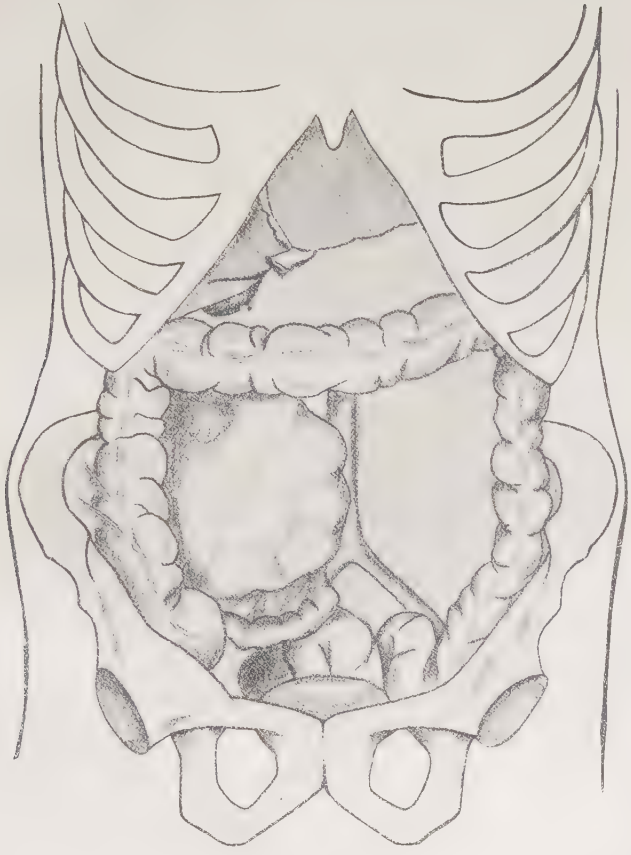

Fall B, Fig. I.

nimmt und von dort an dem Ansatz der Mesenterialwurzel dient, bis er sich unten wieder der hinteren Bauchwand anheftet. Von hier aus verläuft die Ansatzlinie des Mesenteriums in normaler Weise schräg in die Ileocoecalgegend. Am unteren Winkel der Bruchpforte spannt sich von dem bogenförmigen Rand eine nach oben schwach konkave Mesenterialfalte nach der hinteren Bauchwand hinüber. Diese ist von nicht so derber Konsistenz, wie der Bruchsack selbst, den sie an seiner linken Seite mit abgrenzt, während ihr freier, scharfer Rand die untere Begrenzung der Bruchpforte bildet. Es besteht somit die vordere Begrenzung der Pforte aus zwei von einander verschiedenen Abschnitten. Der obere, der der Mesenterialwurzel zum Ansatz dient, ist mehr stumpf und lässt

in seiner Randpartie grössere Gefässe vermuten; die Mesenterialfalte hingegen ist an ihrem freien Rande mehr scharf und nicht so kompakter Natur. Der ganze vordere Umfang dieser halbkreisförmigen Begrenzung beträgt 19 cm, wobei 10 cm den Umfang des oberen, 9 cm den des unteren Abschnittes betragen. Oben und unten geht der Rand dieser Begrenzung in das Peritoneum über, das in einer Ausdehnung von weiteren 10 cm den Bruchpfortenumfang von hinten abschliesst. Aus der Bruchöffnung tritt vorn, etwas über der Mitte ihres Randes, die erste freie Jejunumschlinge mit einem sehr kurzen Mesenterium heraus. Beim Präparieren der Art. mes. sup. lässt sich ihr Verlauf unmittelbar im Bruchpfortenrand parallel dem Ansatz der Mesenterialwurzel feststellen, bis zu der

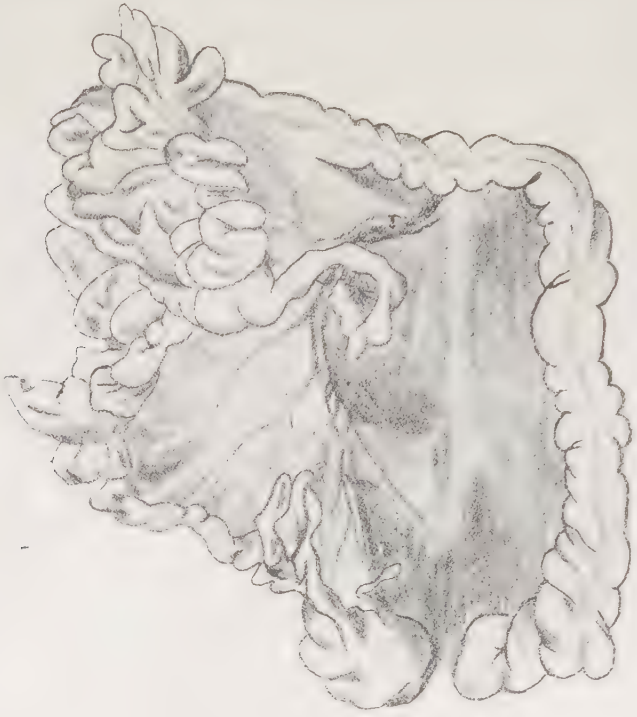

Fall B, Fig. II.

Stelle, wo sich diese fortsetzt in den Endabschnitt mit normalem Verlauf seines Ansatzes an der hinteren Bauchwand zum Ileocoecalwinkel; von dort sehen wir also auch den normalen Verlauf des Gefässes zum Ileocoecalwinkel. Es erübrigt der Hinweis auf eine ganze Reihe von Abzweigungen der Arterie, die besonders im obersten Teil der Bruchpforte eine kurze Strecke im Rande derselben verlaufen, ehe sie in das Mesenterium abschwenken und sich dem entsprechenden Darmabschnitt zuwenden.

Inhalt des Bruchsackes. Rekonstruieren wir uns den Befund, so wie er sich dem Obduzenten präsentierte, so finden wir in dem prall angefüllten Bruchsack das ganze Konvolut der blaurot und gangränös aussehenden Dünndarmschlingen, mit Ausnahme der letzten Ileumschlinge, die denab führenden Schenkel des Bruches darstellt. Es ist dies ein Darmstück von 20 cm Länge oberhalb

der Valvula ileocoecalis; ein noch sichtbarer Schnürring an der Austrittsstelle dieses Darmstückes markiert eine scharfe Grenze zwischen dem gangränösen Darm im Bruchsack und dem nicht gangränösen ausserhalb desselben. Einen entsprechenden oberen Schenkel finden wir indessen nicht ebensowenig einen zweiten Schnürring, da ja auch keine vorgefallene Darmschlinge vorhanden ist, die er bei ihrem Durchtritt durch die Bruchforte von dem Bruchinhalt abgrenzen könnte. Es muss sich also das Duodenum resp. das retroperitoneal gelegene Anfangsstück des Jejunums, von dem ich noch weiter unten reden muss, unmittelbar in eine der Darmschlingen im Bruchsack fortsetzen, d. h. durch die Wand des Sackes selbst in ihn hineintreten. Es vollzieht sich dies an der Stelle, wo das Jejunum ein freies Mesenterium erhält, d. h. an der Hinterfläche seines oberen Poles. Das anfangs noch recht kurze Mesenterium ist an den oberen Pol der Bruchpforte fixiert und geht in das bereits erwähnte Mesenterium der übrigen Darmschlingen über, das an dem vorderen Bruchpfortenrand ansetzt und schliesslich mit seinem letzten Stück entsprechend dem letzten Rest des Ileums ausserhalb des Sackes in die Ileocoecalgegend verläuft. Der Bruchsack selbst besteht an seiner Vorderfläche und da, wo er mit der hinteren Bauchfläche nicht im Berührung tritt, aus zwei leicht von einander isolierbaren Peritonealblättern. Schälen wir von der Rückseite die rechte Niere heraus, so finden wir dort, wo der Bruchsack der hinteren Bauchwand anliegt, nur ein Peritonealblatt.

Verhalten der übrigen Darmteile. Der Verlauf des Duodenum ist vollkommen normal. Wir können eine Pars transversa superior und descendens ohne Schwierigkeit sondieren, ebenso die Pars transversa inferior von einem Einschnitt in die Kuppe der Flexura duodeno-jejunalis aus, die sich deutlich hinter der Bruchsackwand rechts neben der Aorta descendens mit der Sonde hervorwölben lässt. Wie bereits erwähnt, bekommt jedoch der Dünndarm hinter der Flexura duodeno-jejunalis noch kein Mesenterium, sondern verläuft noch eine Strecke retroperitoneal, und zwar begibt er sich von der Flexura zu seiner Durchtrittsstelle durch den Bruchsack, indem er nach vorn umbiegt und vor dem aufsteigenden unteren Teil des Duodenum und etwas mehr zu seiner rechten Seite gelegen dorthin verläuft. Die Pars transversa inferior duodeni sowie der retroperitoneal gelegene Schenkel des Jejunum scheinen mit einander verlötet zu sein. Das Foramen Winslowii ist gut ausgebildet und für den Finger leicht durchgängig; vorn wird es von einem kräftig ausgebildeten Ligamentum hepatoduodenale begrenzt, hinten durch das Ligamentum hepato-renale. Die Bursa omentalis ist ebenfalls gut ausgebildet. Am Magen finden sich keine Besonderheiten. Das Colon ascendens und transversum, von deren Beziehungen zum Bruchsack bereits geredet worden ist, haben im übrigen normale Beschaffenheit, ebenso das Colon descendens und sigmoideum.

Recessus. Beim Zurückschlagen der Därme zeigt sich links neben der Flexura duodeno-jejunalis ein schwach ausgebildeter Recessus mit seiner Öffnung nach schräg oben und rechts gerichtet, dessen Plica die Flexur von hinten umkreist; im Rand der letzteren verläuft die Ven. mesenterica inf. Wir finden also einen Recessus venosus (Broesike), der keine pathologischen Besonderheiten aufweist. Im übrigen steht er mit der Bruchpforte in keinerlei Beziehung. Ferner ist ein Recessus intersigmoideus vorhanden, gross genug, um die beiden vordersten Fingerglieder in sich zu bergen. Zwei Pericoecaltaschen sind gut ausgebildet. Sonstige Adhäsionen, die sich allein am Omentum majus vorfinden, sind als die Überreste peritonitischer Reizerscheinungen zu deuten.

Eine merkwürdige Duplizität der Fälle besteht darin, dass der rechte Leberlappen an seinem vorderen Rand die gleiche Incisur aufweist, wie sie Schwalbe an seinem zuerst veröffentlichten Fall von Parajejunalhernie gefunden hat.

Es handelt sich in diesem Falle also um eine rechtsseitige Retroperitonealhernie, wie sie Broesike als »Hernia parajejunalis« beschrieben hat, bezw. wie ich sie in der ersten Gruppe dieser Hernien charakterisiert habe. Wenn wir sie auf ihre charakteristischen Merkmale hin prüfen, so finden wir diese sämtlich absolut einwandsfrei bestätigt:

1. den retroperitonealen Verlauf des anfänglichen Jejunums,
2. den Verlauf der Art. mes. sup. im Bruchpfortenrand,
3. den Ansatz der Mesenterialwurzel am Bruchpfortenrand,
4. die Rechtslagerung des Bruchsackes.

Im übrigen bedarf der Fall wohl weiter keiner Erläuterung, so dass ich es bei diesen kurzen Angaben bewenden lasse.

Wenn ich erst jetzt zur Terminologie der rechtsseitigen Retroperitonealhernien komme, so hat das seinen Grund darin, dass ich zunächst den Beweis ihres Zusammenhanges mit dem dazu gehörigen Recessus und seiner benachbarten Organe sichern wollte, was für die folgenden Betrachtungen nicht belanglos ist. Dass es sich hier um eine Gruppe morphologisch scharf abgrenzbarer Hernien handelt, hat Broesike bereits nachgewiesen und mit seiner Behauptung auch allgemeine Bestätigung gefunden. Doch hat man sie im Anschluss an ihre Entwicklung, an ihr Verhalten zu den Nachbarorganen mit den verschiedensten Bezeichnungen belegt. Wenn ich im Verlaufe meiner Abhandlung des öfteren von einer »Hernia retroperitonealis« gesprochen habe, so habe ich damit einen nicht unbewussten Fehler begangen, insofern sich ja die Intraabdominalhernien, wie sie Broesike unter einem Sammelnamen zusammenfasst, überhaupt nicht hinter das Peritoneum parietale im eigentlichen Sinne entwickeln können; es hat sich aber der Ausdruck derartig eingebürgert, so dass man ihn, richtig gedeutet, der Einfachheit halber beibehalten sollte. Broesike hat den Typus dieser rechtsseitigen Retroperitonealhernie »Hernia parajejunalis« genannt, weil seine Beobachtungen ausnahmslos den benachbarten, retroperitonealen Verlauf des Jejunums bestätigten. Da er indessen zugibt, dass der Recessus auch ohne diese Vorbedingung zur Ausbildung kommen kann, so glaubt er den Ausdruck »parajejunal« nicht halten zu können. Er sagt: »Es wäre somit vielleicht besser gewesen, wenn ich den auf diese Weise (cf. oben; Verf.) entstandenen Recessus nicht als Recessus parajejunalis, sondern als Recessus mesterico-parietalis bezeichnet hätte, da der letztere

vielleicht auch einmal garnicht neben dem Jejunum gelegen sein könnte, während er sich unter allen Umständen zwischen dem Mesenterium und dem Peritoneum parietale der hinteren Bauchwand finden müsste.« Zudem würde ja die Bezeichnung »parajejunal« auch garnicht einmal zutreffen bei denjenigen Hernien, die ich meiner zweiten Gruppe zuschreibe, während sie in den Fällen der ersten Gruppe vollkommen einwandsfrei ist, so dass Schwalbe bei der Beschreibung seiner beiden Fälle wohl auch von diesem Standpunkt aus das »parajejunal« beibehalten hat. Küppers schlägt analog der H. retrovenosa, retrocoecalis und retrosigmoidea die Bezeichnung »Hernia retromesenterica« vor, aus folgendem Grunde: »die Bezeichnung mesenterico-parietalis ist zu lang und wird leicht missverstanden, weil sie aus inkongruenten Teilen besteht. Mit Mesenterium wird nach der definitiven Lage des Gekröses nur der links von der Art. mesenterica gelegenen Teil bezeichnet, und schwerlich wird jemand auf den zwar jedem Embryologen naheliegenden Gedanken kommen, dass ein Stück rechts davon gemeint ist. Denkt er aber gegen Broesikes Absicht an die Arterie, so passt dazu paries nicht, da man sich hierbei die ganze hintere Wand des Sackes vorstellt. »Retromesenterial« geht um diese Schwierigkeit herum.« — Demgegenüber behält van Rossum die »Hernia mesenterico-parietalis« Broesikes bei. Ich halte es für unfruchtbar und das Allgemeinverständnis beeinträchtigend, mit jedem Schritt vorwärts, den die Forschung macht, auch neue Modifikationen derartiger Bezeichnungen zu schaffen, mögen sie auch dem pathologisch-anatomischen Befunde nach der exakten Kennzeichnung um ein Geringes näher kommen. So scheue ich mich nicht, für alle bisher beobachteten Fälle die von Broesike gegebene Bezeichnung einer »Hernia mesenterico-parietalis« beizubehalten. Moynihan, der durch die Autopsie eines einschlägigen Falles von Griffith bezüglich des Jejunalverlaufs ebenfalls zu dem Resultat geführt wurde, für das ich den Beweis zu erbringen versucht habe, will den beiden Kategorien seiner Herniae mesenterico-parietales die Epitheta »parajejunalis« resp. »paraduodenalis« zusetzen, je nach dem retroperitonealen oder nicht retroperitonealen Verlauf des Jejunums. Wem der Ausdruck »Hernia mesenterico-parietalis parajejunalis resp. paraduodenalis« nicht zu schwerfällig erscheint, der mag ihn zur genaueren Kennzeichnung gebrauchen. Um den Typus beider Gruppen als ein Ganzes zu charakterisieren, genügt indessen die Bezeichnung »Hernia mesenterico-parietalis«, zumal sie auch bezüglich der Entwicklung der Hernie zwischen Mesenterium und Peritoneum parietale an Deutlichkeit nichts zu wünschen übrig lässt.

Zum Schlusse sei es mir gestattet einige kurze Bemerkungen über die klinischen Symptome dieser Hernien, ihre Ursache und Wirkung anzuschliessen. Im Grunde sind es natürlich die gleichen Symptome der inneren Hernien überhaupt, so dass ich geneigt bin die von Jonnesco hierüber in ausführlicher Weise aufgestellten Thesen auch auf die rechtsseitigen Hernien zu übertragen, die er dabei unberücksichtigt liess, obwohl ihm Fälle dieser Art allerdings bekannt, wohl aber, wie z. B. der von Gruber auch mit Recht nicht verbürgt genug erschienen.

Klinisch teilt Jonnesco die inneren Hernien in 4 Hauptgruppen:

1. Die Hernien zeigen überhaupt keine Symptome, und ihr zufälliger Befund wird erst post mortem erhoben;
2. sie verursachen chronisch leichte Digestionsstörungen;
3. sie rufen plötzlich Beschwerden hervor, die sich immer mehr steigern, um nach Verlauf von Wochen oder Monaten mit vollständigem Ileus und eventuell sich anschliessenden Exitus zu enden;
4. sie führen ganz unvermittelt und plötzlich zum ausgesprochenen Ileus und zum Tod.

Die erste Gruppe fällt selbstverständlich für die weitere Besprechung aus.

Die der zweiten Kategorie zugehörenden Fälle sind nach Jonnesco nicht klar zu diagnostizieren, wofern sie nicht durch plötztlichen Darmschluss zu den schwersten Erscheinungen Anlass geben. Sonst lassen andere weit näher liegende Beschwerden, als chronische Obstipation, Magendarmkatarrh, Abdominaltumoren anderer Art etc., die Diagnose fehl schlagen; immerhin sollte man differential-diagnostisch auch eine innere Hernie nicht ganz ausschliessen.

Leicht ist die Diagnose zu stellen in den seltenen Fällen der dritten Gruppe, und ist auch im Fall einer Hernia retrovenosa von Staudenmeyer richtig gestellt worden. Jonnesco führt gewissermassen als Paradigmata dieser Art zwei weitere Fälle von Strazewski (H. retrovenosa) und Majoli (H. im Foramen Winslowii) an; in allen drei Fällen erstreckt sich die Krankheitsdauer über einige Wochen. Während dieser Zeit soll das stetige Zunehmen der Beschwerden, besonders das Anwachsen des fühlbaren Tumors, sein Sitz und seine Konsistenz die Diagnose sichern.

Führt bei der vierten Gruppe der Fälle der Symptomenkomplex nicht zur abgeschlossenen Diagnose, so muss die Probelaparotomie, die übrigens unter Umständen einem jeden Falle zur Verfügung steht, den

nötigen Aufschluss geben. Ist freilich ein der Hernie entsprechender Tumor palpabel, so wird er auch hier ein gewichtiges Wort sprechen; sonst sollen andere Symptome massgebend sein, wie der lokalisierte Schmerz beim Anfall, der Sitz des dauernden Schmerzes, die Bestimmung des strangulierten Darmabschnittes (Peyrot).

Sodann lässt sich Jonnesco des weiteren aus über die Technik der Operation, die er unter allen Umständen nach gesicherter Diagnose in einem jeden der Fälle für berechtigt hält.

An der Gesamtheit innerer Hernien hatte Jonnesco konstatieren können, dass sie sich in der grossen Mehrzahl intra vitam symptomlos verhielten und als zufälliger Befund bei der Sektion gefunden wurden; dem entspricht jedoch nicht das Verhalten der Herniae mesenterico-parietales. Die Zahl der Fälle, die wegen akuten Darmschlusses zur Operation gekommen sind, übertrifft diejenigen, die keine Beschwerden verursachten, allerdings nur um einen einzigen. Ob dieser Umstand nun gerade für eine grössere Gefahr seitens dieser Hernien sprechen kann, mag ich nicht entscheiden. Den Angaben Jonnescos indessen entsprechend, der die für seine dritte Kategorie einschlägigen Fälle für die seltensten hält, finden wir in der Literatur keine Beobachtung unserer Hernie verzeichnet, die dieser Gruppe zuzurechnen wäre. Dagegen ist ein einzelner Fall, der zweite von Haasler, unter die zweite Kategorie zu rechnen, insofern der Träger dieser Hernie, ein Knabe, schon seit Jahren an Anfällen von Leibschmerzen in der Nabelgegend gelitten hatte, ehe er wegen totalen Darmschlusses operiert werden musste. — Die Beobachtungen von Pye-Smith, Moutard-Martin und Griffith entbehren der diesbezüglichen Angaben.

Aus diesen statistischen Beobachtungen geht hervor, dass auf der einen Seite Hernien von grösster Ausdehnung ohne jegliche Beschwerden jahrelang bestehen können, ja dass vielleicht gerade das stetige Zunehmen des Bruches an Grösse die Gefahr einer Abschnürung herabsetzen kann. Denn es ist natürlich, dass als hinderndes Moment in erster Linie die Bruchpforte mit ihrem scharfen Rande in Betracht kommt. Indessen, diese pflegt ja beim Zunehmen des Bruchinhaltes durch dessen eigene Schwere nach unten hin ausgezogen zu werden, so dass ein Ausgleich geschaffen wird. Auf der anderen Seite wiederum kann die erweiterte Bruchpforte verhängnisvoll werden, als sie den Vorfall von Darmschlingen aus dem Innern des Sackes prädisponiert. So möchte ich auch in den Fällen Neumann und Morestin, sowie in dem Falle eigener Beobachtung den Vorfall der Darmschlinge für den plötzlich auftretenden Ileus verantwortlich machen. Dem steht freilich wieder die eine Beobachtung

Schwalbes gegenüber, der trotz des Vorfalles eines nicht unbeträchtlichen Darmstückes keine schwereren Incarcerationsmerkmale fand, wie es ja auch dem symptomlosen Verhalten intra vitam entsprach. Dass diese Hernien auch mit Volvulus und Invagination kombiniert sein können, wie es an retrovenösen Hernien des öfteren beobachtet wurde, hat der Neumannsche Fall bewiesen. Einzig in seinem pathologischen Befunde steht der zweite Fall Haaslers allen anderen gegenüber; hier waren durch einen Riss in der Bruchsackwand Darmschlingen vorgefallen und hatten zudem eine Achsendrehung erfahren.

Aus alledem sehen wir, wie verschiedenartig die Wirkung der Herniae mesenterico-parietales sein kann, so dass es mir wegen ihrer individuellen Verschiedenheit unmöglich erscheint, ihr pathologisches Verhalten an irgend welche Vorbedingungen zu binden.

Die Zahl von Beobachtungen der Hernia mesenterico-parietalis ist bis jetzt auf 24 gestiegen; ihre Aufzählung lasse ich hier folgen:

Klob (1861)	1	Fall
Guérard Marchant (Jonnesco)	1	»
Quénu (Jonnesco)	1	»
Pye Smith (1871)	1	»
Moutard-Martin (1874)	1	»
Fürst (1884)	1	»
Zwaardemaker (1884)	1	»
Broesike (1891)	2	Fälle
Barrs (1891)	1	Fall
Clarke (1892)	1	»
Rose (1895)	1	»
Morestin (1896)	1	»
Neumann (1898)	1	»
Griffith (1898)	1	»
Küppers (1899)	1	»
Schwalbe (1903)	2	Fälle
Selby (1904)	1	Fall
Paton (1906)	1	»
Haasler (1907)	2	Fälle
van Rossum (1909)	1	Fall
Mueller (1909)	1	»

Erklärung der Zeichnungen.

Fall A. Es ist allein die Linkslagerung des Colons berücksichtigt, während die Lage des Dünndarms in der rechten Abdominalhälfte schematisch wiedergegeben ist durch einige Schlingen. Vom Magen ist nur ein Teil der grossen Kurvatur zu sehen. Duodenum und oberstes Jejunum sind nicht eingezeichnet.

Fall B, Fig. I. Die Skizze zeigt in erster Linie das Verhalten des Colon ascendens und transversum zum Bruchsack, an dessen unterem Pol das letzte Stück Ileum in das Coecum übergeht. — An der Leber oberhalb der Gallenblase die abnorme Lappung.

Fall B, Fig. II. Das Dünndarmkonvolut ist aus dem Bruchsack herausgezogen und nach rechts hinübergelegt, sodass der Beschauer von links in die Bruchpforte hineinsieht, die durch Emporhalten der Darmschlingen ausgespannt ist. In ihrem Rande verläuft die Art. mesenterica sup.; deren Verzweigungen gehen in das Mesenterium über, das sich am vorderen Bruchpfortenrand ansetzt. Am oberen Pol der Bruchpforte tritt die erste freie Jejunalschlinge aus dem Bruchsack. Am unteren Pol ist die scharfe Plica mesenterico-parietalis von der mehr stumpfen Beschaffenheit des übrigen Bruchpfortenrandes zu unterscheiden. Vom Dickdarm ist nur das Coecum mit dem Proc. vermiformis, das Colon transversum, descendens und sigmoideum sichtbar.

Literatur.

1. Barrs. A Case of Strangulated Retro-peritoneal Hernie (Mesenteric Hernia of Cooper) The Lanzet. August 8. 1891.
2. Broesike. Über intraabdominale (retroperitoneale) Hernien und Bauchfelltaschen nebst einer Darstellung der Entwicklung peritonealer Formationen. Berlin 1891. Fischer.
3. Clarke. A Case of Retroperitoneal Hernia. Pathological Society Transactions. Vol. 44. 1893.
4. Fürst. Fall af Hernia retroperitonealis vid embryonalt hämningsläge af tarmarna. Nordiskt medicinskt Arkiv, redigeradt af Dr. A. Key. Sextonde Bandet, Fredje Häftet. Stockholm 1884.
5. Gruber. Nachträge zu den Bildungshemmungen der Mesenterien und zu der Hernia mesogastrica überhaupt, und Abhandlung eines Falles mit Mesenterium commune für den Dünn- und Dickdarm, einer beträchtlichen Hernia mesogastrica dextra und einer enorm grossen Hernia scrotalis dextra besonders. Virchows Archiv Bd. 44. 1868.
6. Haasler. Die rechtsseitige Hernia duodeno-jejunalis. Archiv für klinische Chirurgie, begr. von v. Langenbeck Bd. 83. 1907.
7. Jonnesco. Hernies internes rétropéritonéales on Hernies formées dans les fossettes normales du péritoine. Paris 1890. Steinheil.
8. Klob. Über Hernia retroperitonealis. Wochenschrift der Zeitschrift der k. k. Gesellschaft der Ärzte in Wien. 1861. Nr. 24.
9. Küppers. Hernia retromesenterica. Inaugural-Dissertation. Berlin 1899.
10. Landzert. Über die Hernia retroperitonealis (Treitz) und ihre Beziehungen zur Fossa duodeno-jejunalis. Beiträge zur Anatomie und Histologie. Petersburg 1872, Heft I.
11. Morestin. Hernie rétropéritonéale. Bulletin de la Société Anatomique de Paris 71e Année. 1896.
12. Moynihan. On retroperitoneal Hernia. 2. Aufl. London 1906. Baillère, Tindall and Cox.
13. Moutard-Martin. Anomalie du péritoine. Bulletin de la Société Anatomique de Paris. 45e Anné. 1870.
14. Neumann. Ein Fall von operativ geheilter Hernia retroperitonealis mesenterico-parietalis. Deutsche Zeitschrift für Chirurgie Bd. 47. 1897.
15. Paton. A Case of right Duodenal Hernia in which the Hernia was reduced but death followed in seven days due apparently to gut re-entering the sac. Transactions of the Clinical Society of London. Vol. 39. 1906.

16. Pye-Smith. On retroperitoneal Hernia. Guys-Hospital Reports. Third Series. Vol. 16. 1871.
17. Rose. Die Eigentümlichkeiten bei Einklemmung der inneren Hernien. Deutsche Zeitschrift für Chirurgie Bd. 40. 1895.
18. van Rossum. Ein Beitrag zu der Lehre über die Hernia mesenterico-parietalis (Hernia retroperitonealis dextra). Inaugural-Dissertation. Bonn 1909.
19. Schwalbe. Beiträge zur Morphologie und pathologischen Anatomie der Mesenterialbildungen:
    A. 1. Hernia parajejunalis. — 2. Recessus intermesocolicus transversus. Zeitschrift für Morphologie und Anthropologie Bd. VI, S. 135—150.
    B. Grosse Hernia parajejunalis, verbunden mit einem Mesenterium commune geringen Grades Bd. VII, S. 503—510.
20. Selby. A Case of right Duodenal Hernia. Britich Medical Journal 1904. Vol. I, 12. III.
21. Toldt. Die Darmgekröse und Netze im gesetzmässigen und gesetzwidrigen Zustand. Denkschrift der Kais. Akademie der Wissenschaften. Math. naturwiss. Klasse Bd. 56. 1889.
22. Treitz. Hernia retroperitonealis. Ein Beitrag zur Geschichte innerer Hernien. Prag 1857.
23. Zwaardemaker. Hernia retroperitonealis incarcerata. Neederlandsch militair Geneeskundig Archief van de Landmacht, Zeemacht, het Oost en West-Indisch leger. 8e Jaargang 1er Aflevering 1884. Utrecht.

Verlag von J. F. BERGMANN in Wiesbaden.

Über Lokalisation der Hirnfunktionen.

Von Professor Dr. **C. von Monakow** in Zürich.

Mit 1 Tafel und 2 Textfiguren. — Mk. 1.60.

Naturwissenschaft und Gehirn.

Von Professor Dr. **I. P. Pawlow** in St. Petersburg.

Mk. —.80.

Studien über die Neurofibrillen im Zentralnervensystem.

Entwickelung und normales Verhalten.

Veränderungen unter pathologischen Bedingungen.

Nebst einem Atlas von 121 Abb. auf 20 Tafeln.

Von

Prof. **Dr. Gotthold Herxheimer,** Prosektor am Städt. Krankenhause, Wiesbaden.

und

Dr. Nikolaus Gierlich, Spezialarzt für Nervenleiden, Wiesbaden.

Preis Mk. 25.—.

Die Geschwülste des rechten und linken Schläfelappens.

Eine klinische Studie.

Von Dr. med. **Albert Knapp,**

Oberarzt an der Kgl. Univer-itätspsychiatrischen und Nervenklinik in Halle a. S.

Preis Mk. 3.60.

Die polyneuritischen Psychosen.

Von Dr. med. **Albert Knapp,**

Oberarzt an der Kgl. Universitätspsychiatrischen und Nervenklinik in Halle a. S.

Preis Mk. 4.—.

Über den Selbstmord

insbesondere den

Schüler-Selbstmord.

Beiträge von:

Dr. Alfred Adler, Prof. S. Freud, Dr. J. K. Friedjung, Dr. Karl Molitor, Dr. R. Reitler, Dr. J. Sadger, Dr. W. Steckel, Unus multorum.

Diskussionen des Wiener psychoanalytischen Vereins.

Herausgegeben von der Vereinsleitung.

I. Heft. — Preis Mk. 1.35.

Ein junger menschlicher Embryo. Untersucht von Prof. **H. Strahl** u. Prof. **R. Beneke**. Mit 14 Abb. im Text und 67 Abbildungen auf 18 Tafeln. In Mappe Mk. 28.—.

Die neue anatomische Anstalt in München. Von Professor Dr. **J. Rückert**, München. Mit 18 Tafeln. Mk. 8.—.

Über Lokalisation der Hirnfunktionen. Von Prof. Dr. **E. v. Monakow** in Zürich. Mit 1 Tafel und 2 Textfiguren. Mk. 1.60.

Der Anteil der Funktion an der Entstehung von Nervenkrankheiten. Von Prof. Dr. **L. Edinger** in Frankfurt a. M. Mk. 2.—.

Die Bedeutung der spino-cerebellaren Systeme. Kritischer und experimenteller Beitrag zur Analyse des cerebellaren Symptomenkomplexes. Von Dr. **Robert Bing**, Privatdozent in Basel. Mit 8 Figuren im Text u. 6 Tafeln. Mk. 6.80.

Studien über die Neurofibrillen im Zentralnervensystem.

Entwicklung und normales Verhalten. Veränderungen unter pathologischen Bedingungen. Nebst einem Atlas von 121 Abbildungen auf 20 Tafeln. Von Dr. **Gotthold Herxheimer**, Prosektor am Städt. Krankenhause Wiesbaden, und Dr. **Nikolaus Gierlich**, Spezialarzt für Nervenleiden, Wiesbaden.
Preis Mk. 25.—.

Zur Analyse der Reflexfunktion von Dr. med. **S. Baglioni**, Privatdozent in Rom. Mit 2 Abbildungen 4 Tafeln und 1 Tabelle. Preis Mk. 4.80.

Gehirndurchschnitte zur Erläuterung des Faserverlaufes.

Von Professor Dr. **E. Nebelthau** in Halle. 33 chromolithographische Tafeln mit Text. 4°. Mk. 54.—.

Handatlas der Hirn- und Rückenmarksnerven in ihren sensiblen und motorischen Gebieten. Von Prof. Dr. **C. Hasse** in Breslau. Zweite vermehrte Auflage. Vierzig Farbentafeln. geb. Mk. 12.60

Ergebnisse der Anatomie und Entwicklungsgeschichte.

Unter Mitwirkung von Fachgenossen herausgegeben von **Fr. Merkel** in Göttingen und **R. Bonnet** in Bonn. XIX. Band, I. Hälfte. Mk. 20.—.

Buchdruckerei von Carl Ritter, G. m. b. H. in Wiesbaden.